


RESOLVE

RESeau Cardiologie Urgence



FMC

Les Syncopes Aux Urgences

Dr Estelle YACHOUH

SMA- Hopital croix rousse LYON

Cas Clinique

Croix Rousse, mardi 04 octobre 2011

Cas clinique numéro 3

- Mr O , 53 ans est amené au SMA par les SP suite à une perte de connaissance sur la VP

INTERROGATOIRE

- **Mode de vie:** patient peintre en bâtiment, marié, aidant principal de son épouse handicapée
- **ATCD:**
 - pas d'ATCD de cardiopathie
 - obésité (IMC =32)
 - HTA
 - Ethylisme chronique sevré depuis plus d'un an selon les dires du patient
 - tabac: 10PA sevré il y a 10 ans
 - aucun ATCD de perte de connaissance mais signale de fréquentes palpitations avec sensations de malaise
- **Pas de traitement**

INTERROGATOIRE

- **Circonstances de la PC** : alors qu'il était en train de consulter des magazines au bureau de tabac
- **symptomes au moment de la PC** : le patient a ressenti un flou visuel, puis a perdu connaissance.
- **Questions sur la PC (façon de tomber, durée, mvts anormaux...)** Pas de mouvement anormal décrit. Perte d'urine et morsure de langue constatées à l'arrivée des SP.
- **Questions sur le retour de conscience** : Reprise progressive de la conscience

QUESTION 1

Peut-on parler de syncope?

1 - Oui

2 - Non

DEFINITION SYNCOPE

Perte de connaissance (perte de contact avec le monde extérieur) s'accompagnant d'une perte de tonus postural :

- brève
- à début rapide
- spontanément résolutive
- avec retour rapide à un état de conscience normal

Crise convulsive

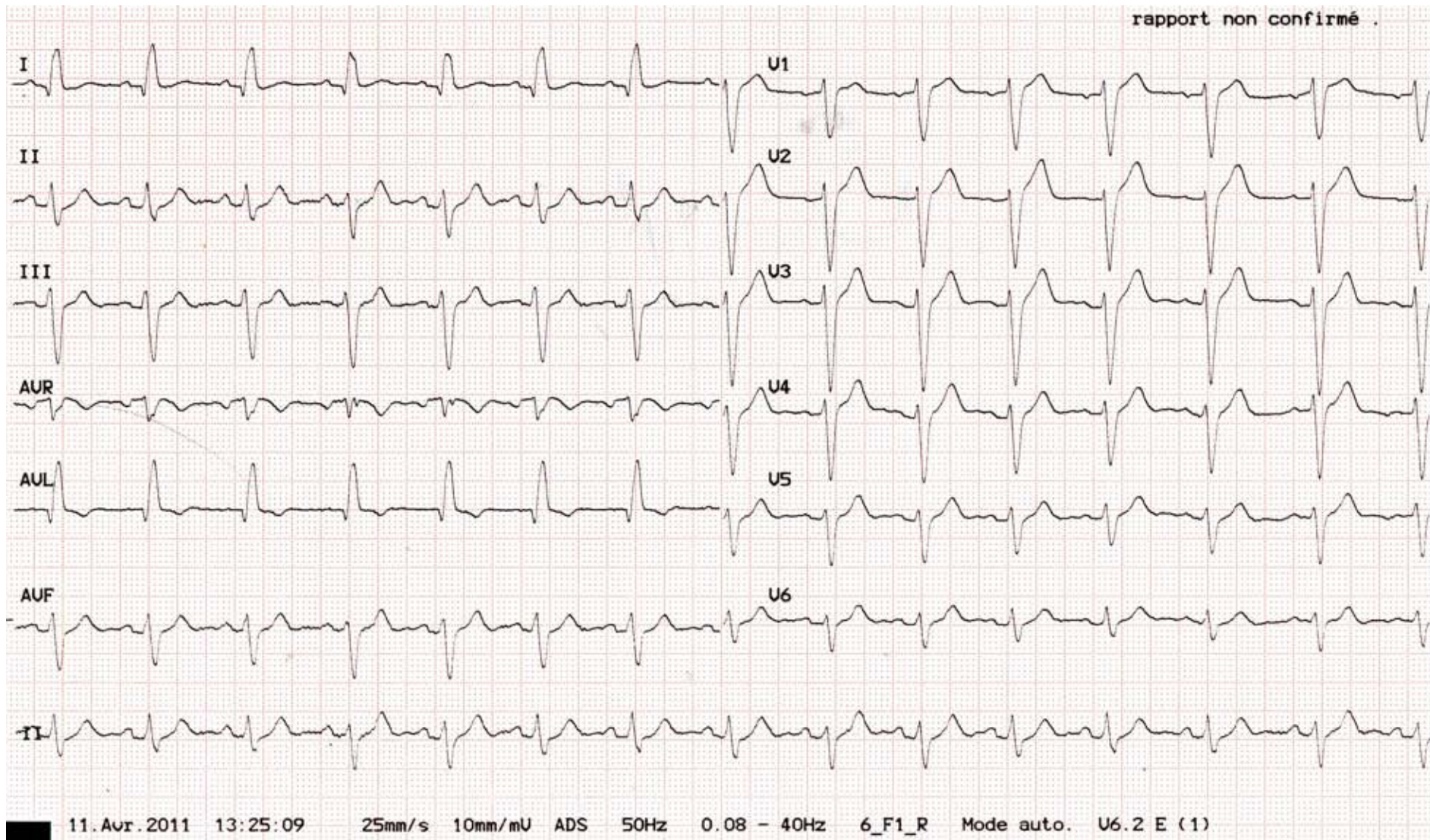
- Perte d'urine , morsure de langue : non spécifique
- Attention: tout mouvement n'est pas une épilepsie!
- Crise d'épilepsie: secousses amples, synchrones, prolongées(>10sec) ,pouvant avoir plusieurs composantes (phase tonique puis tonicoclonique)
- Syncope myoclonisante(terme à préférer au mot convulsivante): secousses peu amples, asynchrones, brèves(<10sec), pouvant toucher membres et visages

Examen clinique

- Pouls: 103/min TA à 143/92, SaO₂ à 91% en air , FR 21, T°36.1, G15
- Examen cardiovasculaire: pas de signe d'IC, pas de souffle cardiaque ou carotidien
- Recherche d'hypotension orthostatique non effectuée
- Neuro: pas de déficit SM, quelques céphalées mais pas de syndrome méningé
- Morsure de bord latéral de langue

ECG à la PEC

rapport non confirmé .



- Rythme régulier sinusal à 87/min de FC
- PR 160 ms
- QRS 140
- Petite onde R en V1, onde S profonde en V6
- Axe gauche
- Donc ECG anormal

Examen clinique

- au cours de sa surveillance en box le patient a présenté un accès de tachycardie paroxystique à 190/min avec pâleur, sensation de malaise, spontanément résolutif.
- pas d'enregistrement per critique possible

- NFP normale
- Iono: K et Na normaux, créat $72\mu\text{mol/l}$, gly $6,4\text{mmol/l}$
- Bilan H normal
- Tropono 1: $0,016$ ($N < 0,2$), Tropono 2: $0,056$
- Alcoolémie négative
- CRP négative
- GDS: pH $7,37$, pCO₂ $40,6\text{mmHg}$, pO₂ $64,1\text{mmHg}$, ac lactique $4,7\text{mmol/l}$ ($N < 2,2$)

TDM crane sans injection

Normal

QUESTION 2

Les palpitations sont elles à elles seules un argument d'hospitalisation?

1 - Oui

2 - Non

Syncope d'origine cardiaque

Présence d'une cardiopathie structurelle connue

Pendant, juste après un effort ou en décubitus

Précédées par des palpitations ou un angor

Histoire familiale de mort subite

Traitement allongeant le QT ou susceptible d'entraîner une hypokaliémie

QUESTION 3

Les signes ECG, en l'absence d'argument pour une syncope vagale ou une hypotension orthostatique sont-ils un argument décisionnel d'hospitalisation

1 - Oui

2 - Non

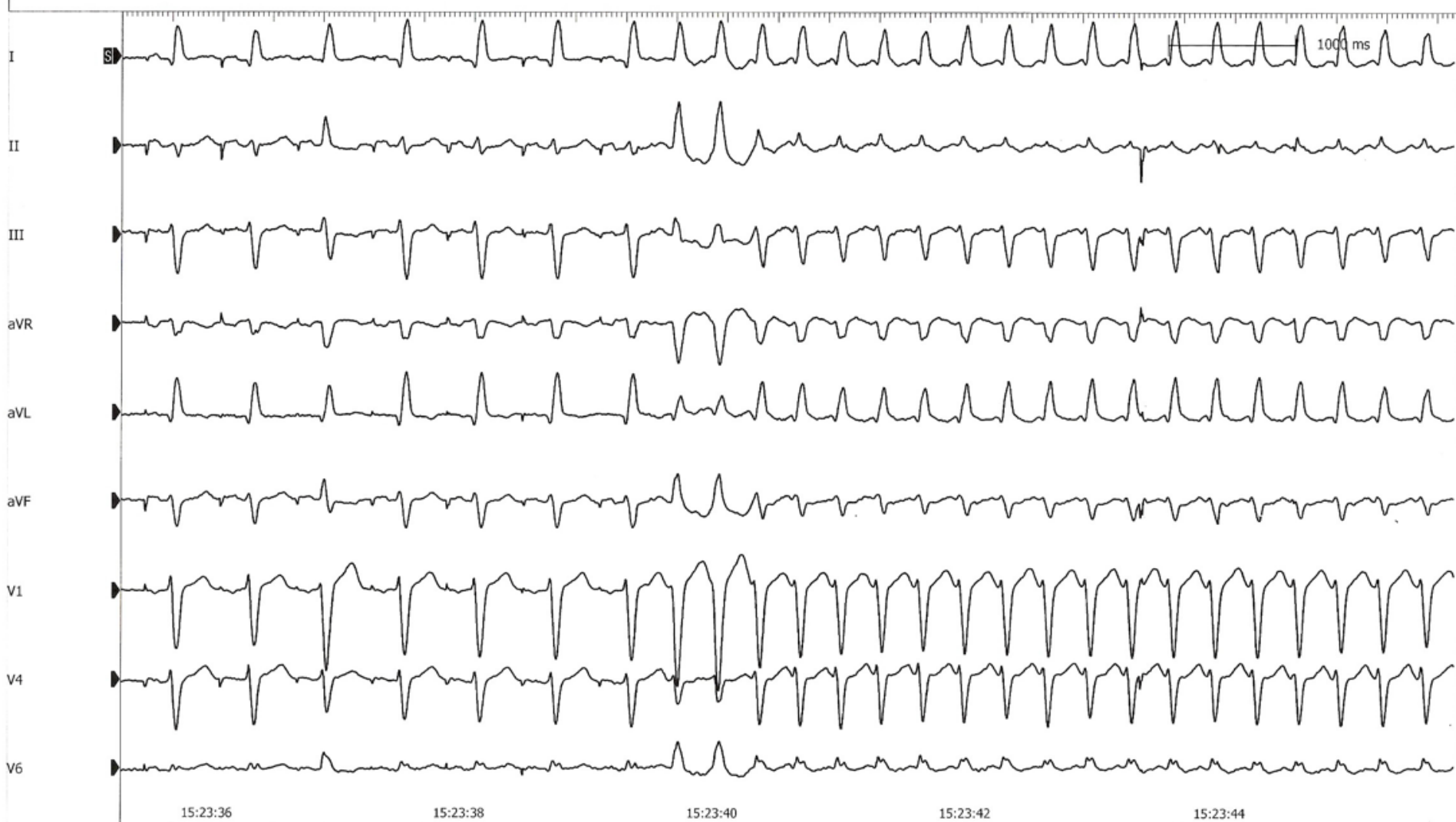Tableau 4. Anomalies de l'ECG suggérant que la syncope est liée à un trouble du rythme ou de la conduction (les anomalies responsables d'une syncope sont rapportées dans le paragraphe « Le diagnostic est certain »)

- Bloc bifasciculaire (BBG ou BBD associé à un HBAG ou HBPG)
- **Autres anomalies de la conduction intraventriculaire (durée QRS \geq 0,12 secondes)**
- BAV du 2^e degré Mobitz 1, bradycardie sinusale asymptomatique (< 50 /minute), bloc sino-auriculaire
- Arrêt sinusal > 3 secondes en l'absence de médicaments chronotropes négatifs
- Préexcitation des complexes QRS
- Intervalle QTc prolongé
- Intervalle QTc court
- BBD avec sus-décalage du segment ST dans les dérivations V1 à V3 (syndrome de Brugada)
- Ondes T négatives dans les dérivations précordiales droites et onde epsilon évoquant une dysplasie arythmogène du ventricule droit
- Ondes Q évoquant un infarctus du myocarde

Consultation cardio

- ETT : sans grande particularité
- Décision d'exploration electrophysiologique endocavitaire par voie fémorale
- EEG : Tracé EEG discrètement lent et irrégulier sans autre anomalie significative retrouvée

Tachycardie redéclenchée pendant l'exploration



Ablation par radiofréquence d'une voie accessoire latérale gauche

CONCLUSION

- Attention pas d'à priori: PC chez un patient éthylique n'est pas forcément une crise convulsive
- Importance de l'interrogatoire: palpitations
- Importance de la surveillance : a permis de mettre en évidence de accès de tachycardie