L'ablation de la FA

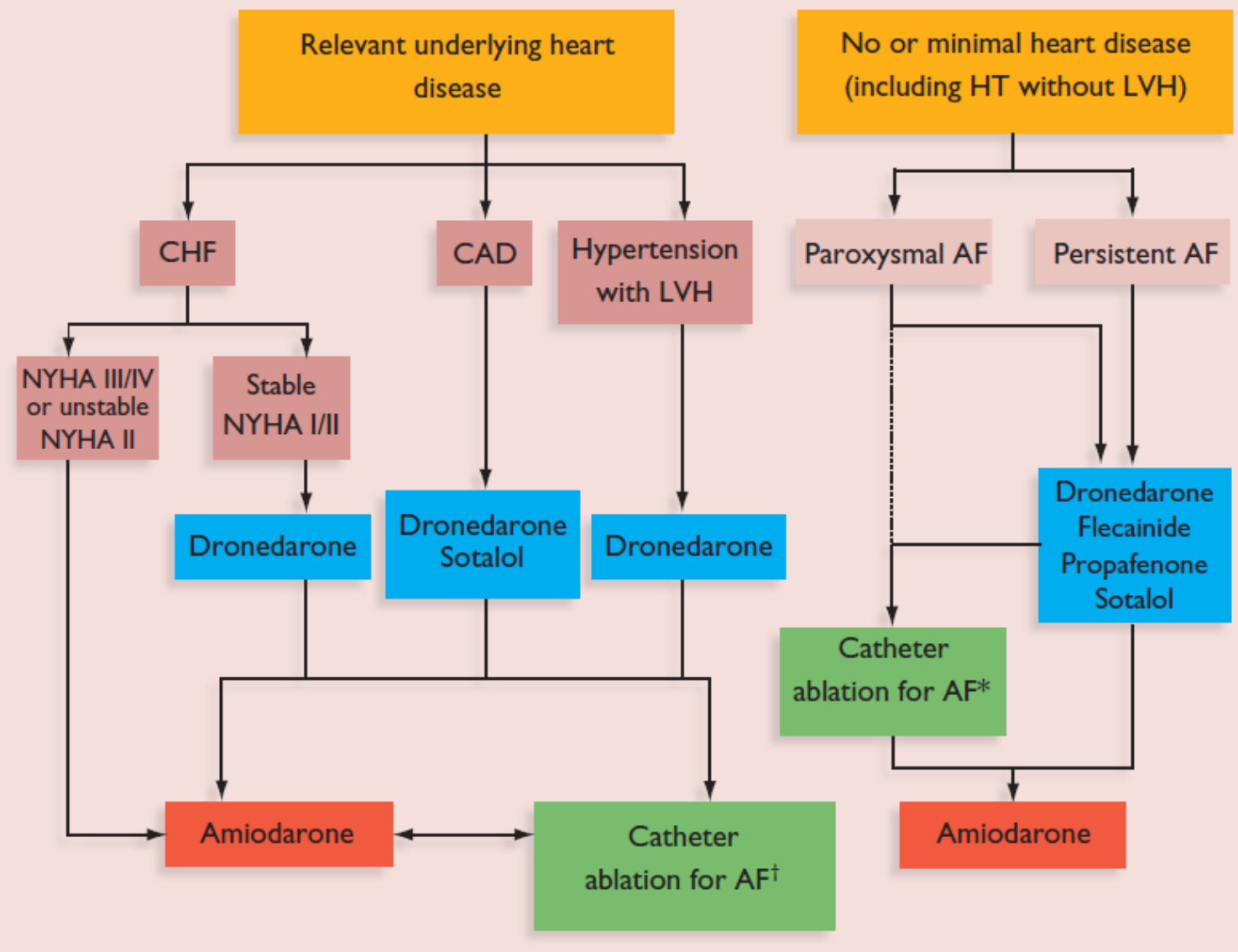

ROSSET GEORGES 17/11/09 14:11:14 ECG + FA 25mm/sec 1.0mV

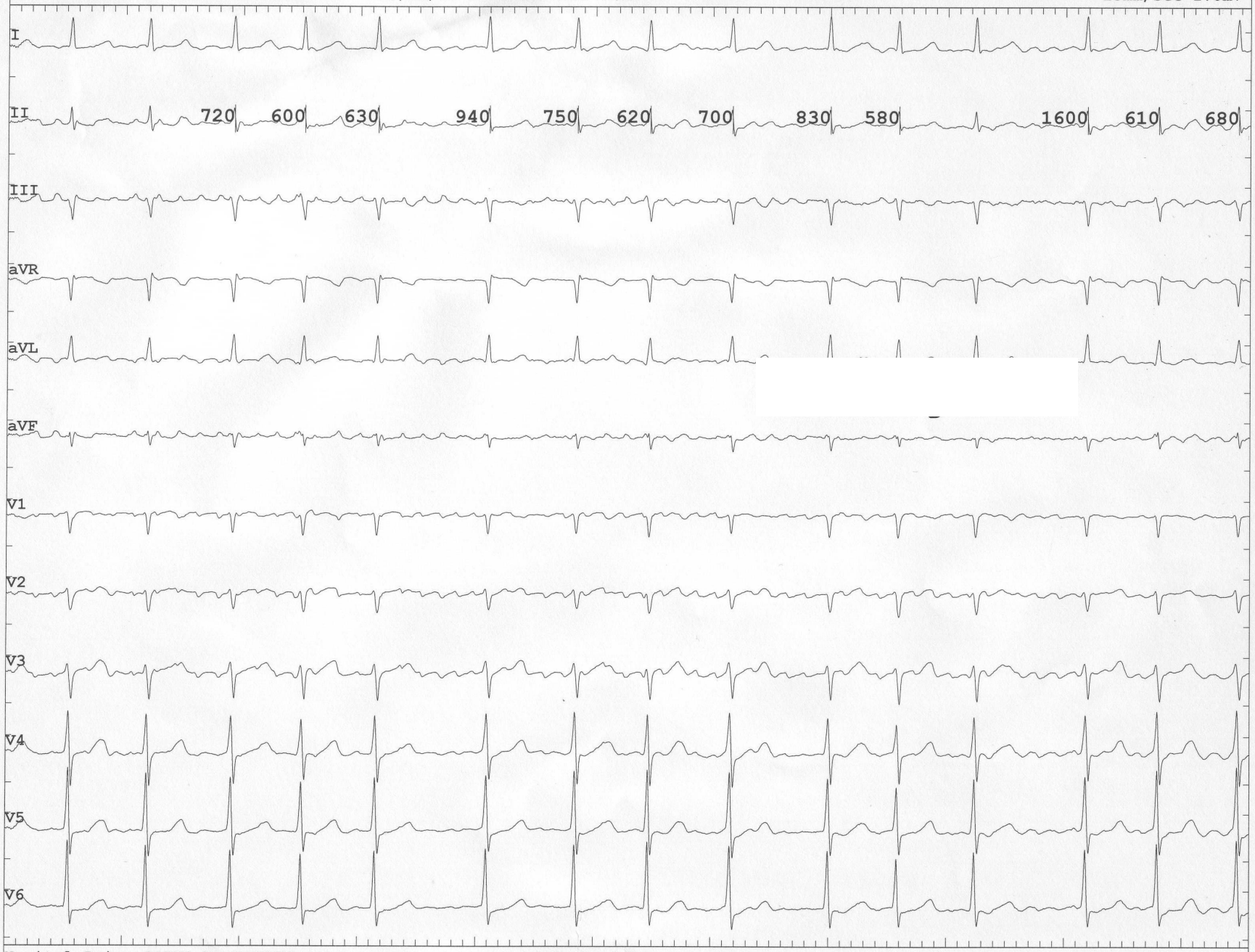

Hopital Prive CAPIO Le TONKIN

Abord veineux fémoral

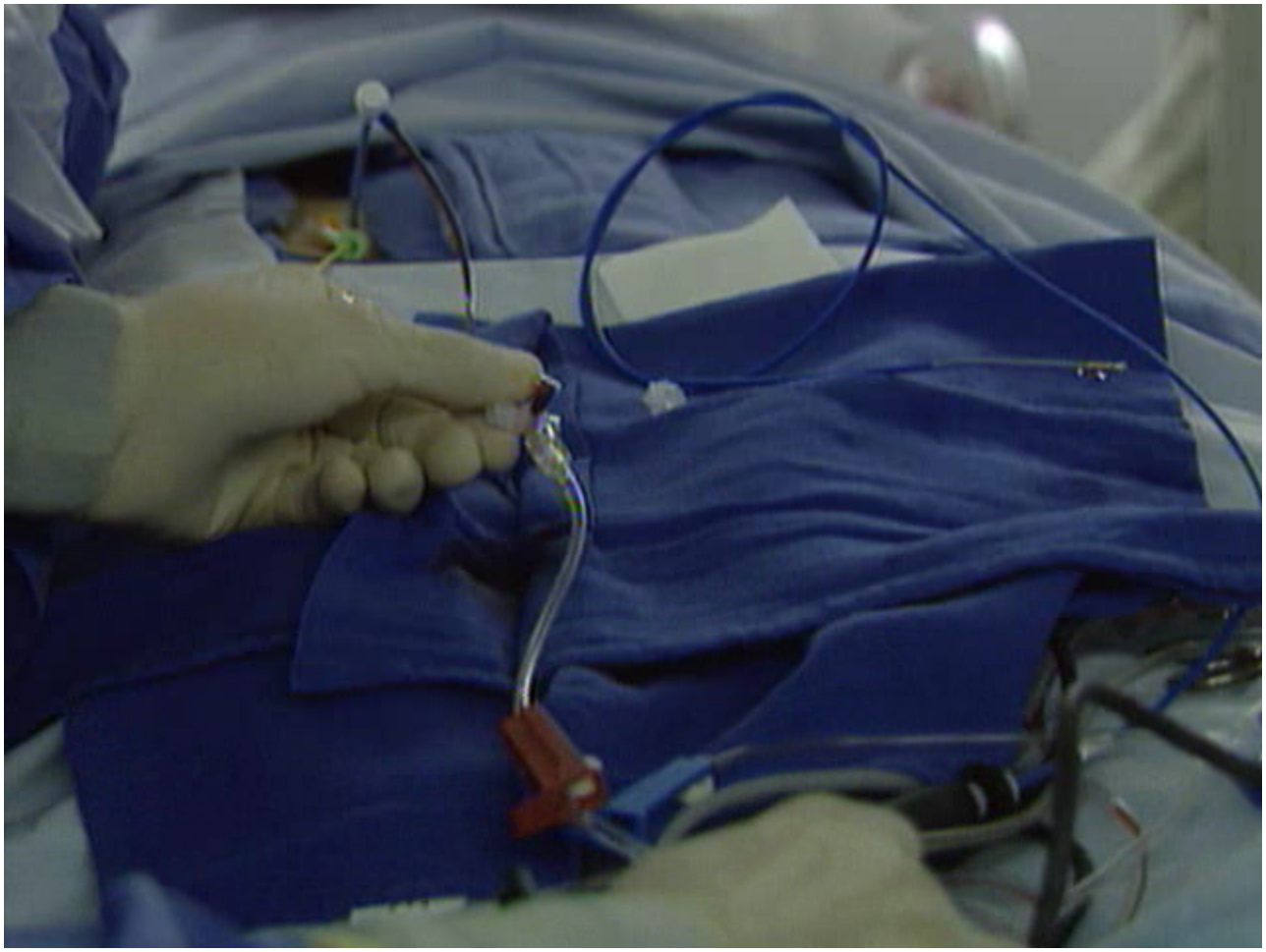

L'abord transeptal

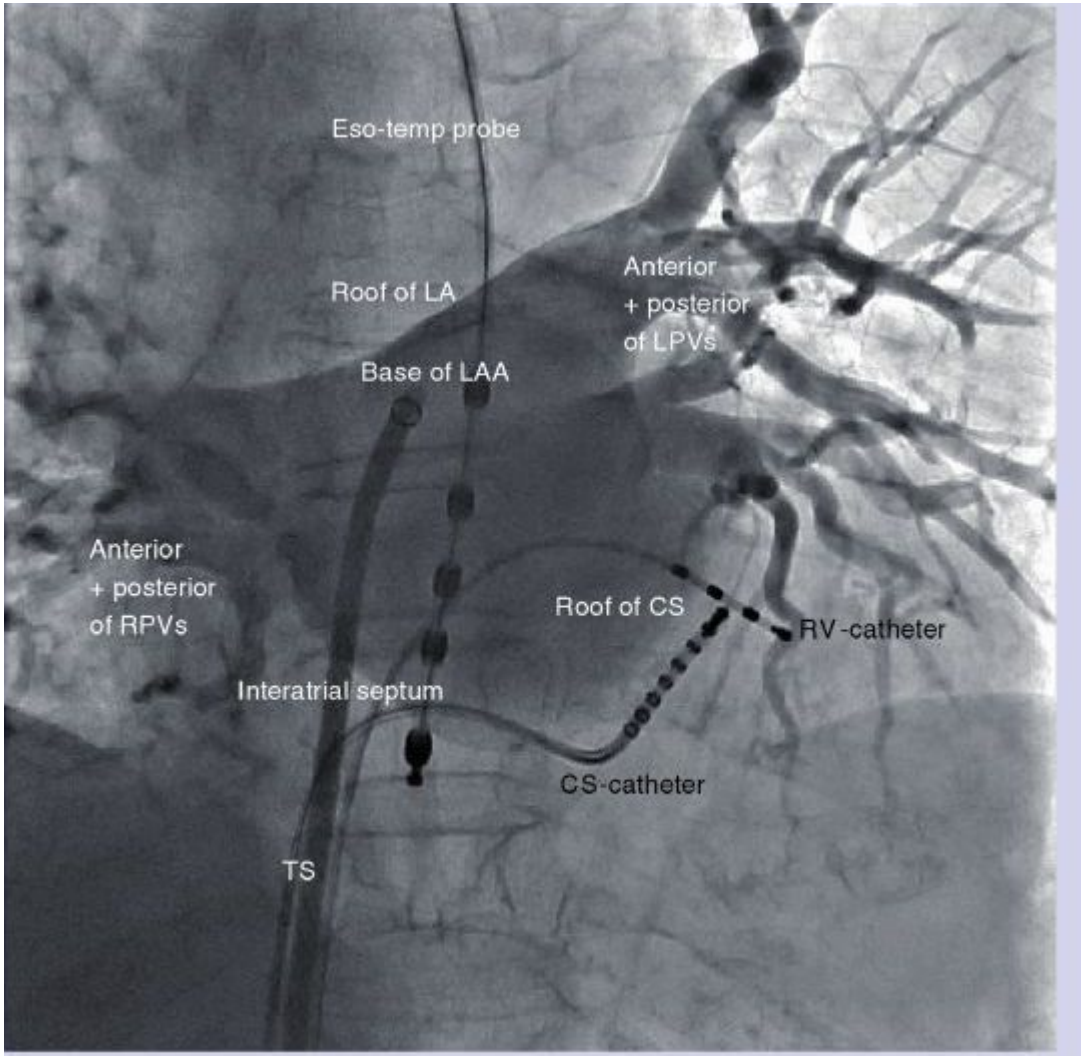

Isolation d'une veine pulmonaire

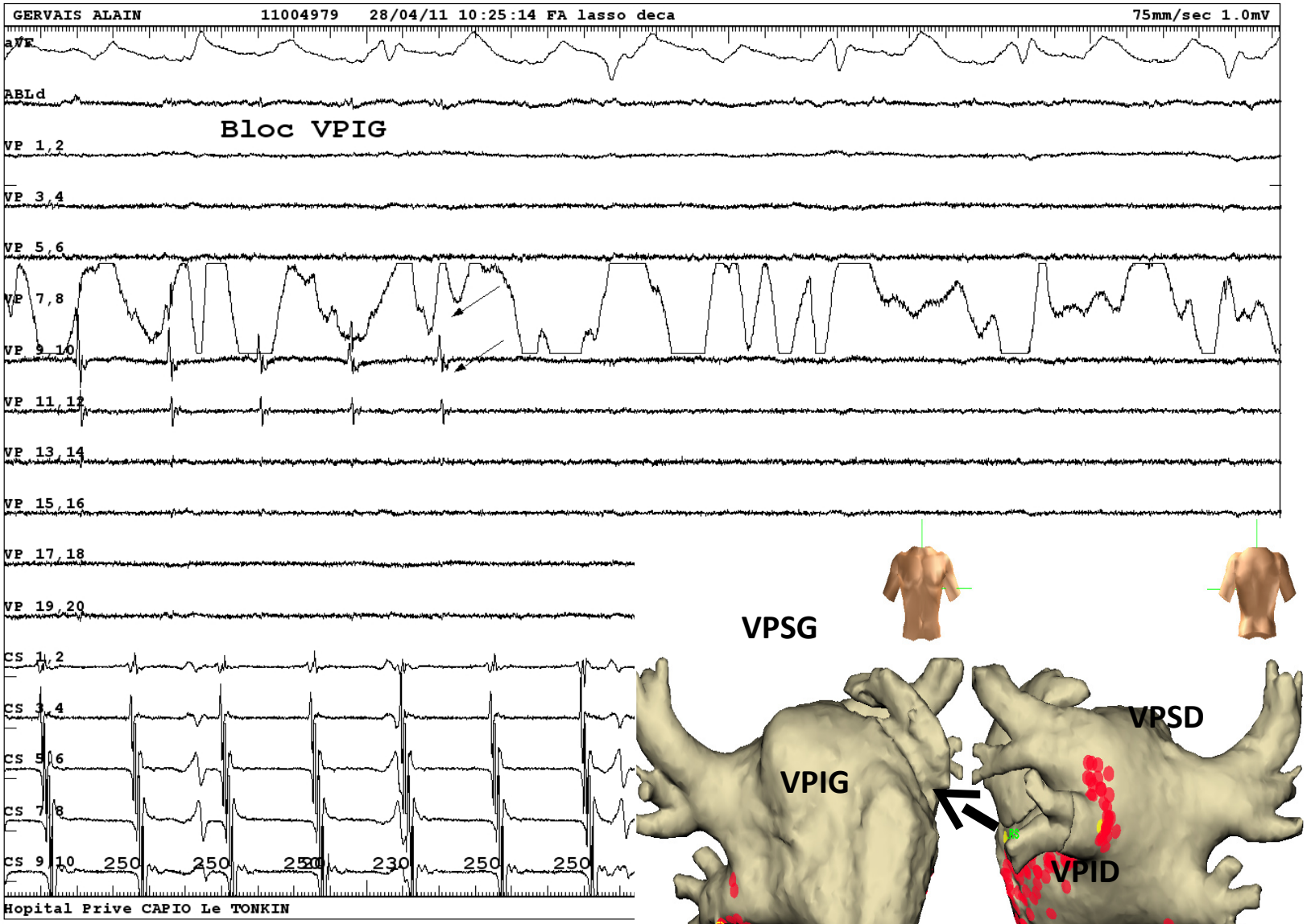

Retour en rythme sinusal

ROSSET GEORGES 17/11/09 18:18:01 ECG + FA 25mm/sec 1.0mV

Hopital Prive CAPIO Le TONKIN

Du point de vue de l'urgentiste

- Récidive de palpitations. Souvent plus mal tolérés.

Comme un flutter classique

- Complications hémorragiques au point de ponction

Compression : pas d'arret des anticoagulants si possible

Du point de vue de l'urgentiste

- Dyspnée/douleur thoracique

Penser a l'épanchement péricardique
Fast echo ?

- Fièvre, symptomes neuros atypiques

La fistule oesophagienne

Le TDM fait le diagnostic jamais de fibro gastrique

En résumé

- Ne pas hésiter a faire appel au centre « ablateur »
- 70% de succès, risque de décès non nul. On ne traite que des palpitations