RESCUe FMC

RESeau Cardiologie Urgence

Simplifier la PEC des SCA non ST+

SCA ST-
Quelle stratégie choisir ?

Dr Raphaël ARNAUDON – Urgentiste
CH Pierre Oudot – Bourgoin Jallieu
Dr Thibault PERRET – Cardiologue
Hôpital Saint-Luc Saint-Joseph

Vienne le 13/03/12

- Mr C., 68 ans

- ATCD
  - RAA dans l'enfance
  - Hypercholestérolémie
  - Hyperuricémie
  - HH opérée
  - Ulcère duodénal à l'âge de 16 ans

- FDRCV : tabac (sevré depuis 10 ans), age/sexe, hypercholestérolémie

- TTT : Allopurinol - Simvastatine

- Histoire de la maladie

  - Vers **9h30**, en chargeant sa voiture, tableau de **douleur thoracique**, **basithoracique** et **dorsale**, à type **d'oppression**. **Irradiation** dans le MSG. Pas de nausée ni sueur. Pas d'influence de la respiration ou des mouvements. Pas de dyspnée

  - H+4. Se présente aux urgences d'une clinique de la banlieue lyonnaise (sans table d'angioplastie, ni USIC, plutôt à orientation chirurgicale)

- Constantes
  - TA=13/8 – FC=68 – Sat=98% en AA – FR=15 T=36°4

- Examen clinique
  - CV : bruits du cœur réguliers, pas de souffle, pas d'IVG ni IVD, mollets souples et indolores
  - Pulm : MV perçus et symétriques, pas de foyer perçus
  - Dig : sans particularité

- Douleur nitro-sensible

- 1er ECG : H+5

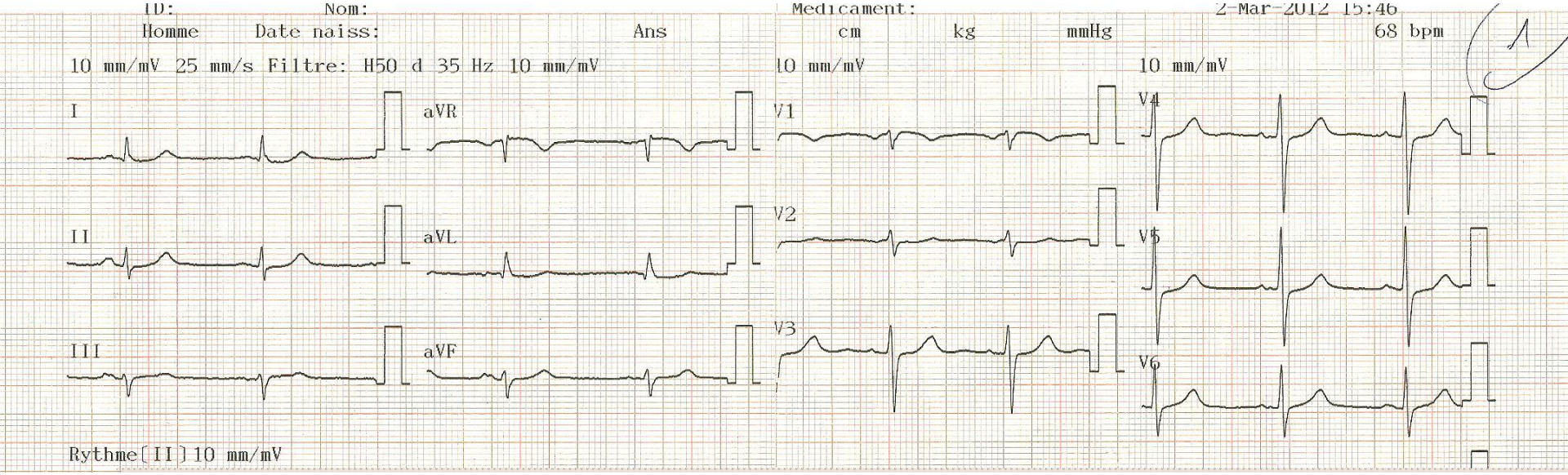
ID:
Nom:
Homme
Date naiss:
Ans
Medicament:
cm
kg
mmHg
2-Mar-2012 15:46
68 bpm
10 mm/mV 25 mm/s Filtre: H50 d 35 Hz 10 mm/mV
10 mm/mV
10 mm/mV
I
aVR
V1
V4
II
aVL
V2
V5
III
aVF
V3
V6
Rythme[II]10 mm/mV

Que pensez vous de l'ECG

1 - ECG normal, pas de coronaropathie sous jacente.

2 - ECG en faveur d'un SCA ST+

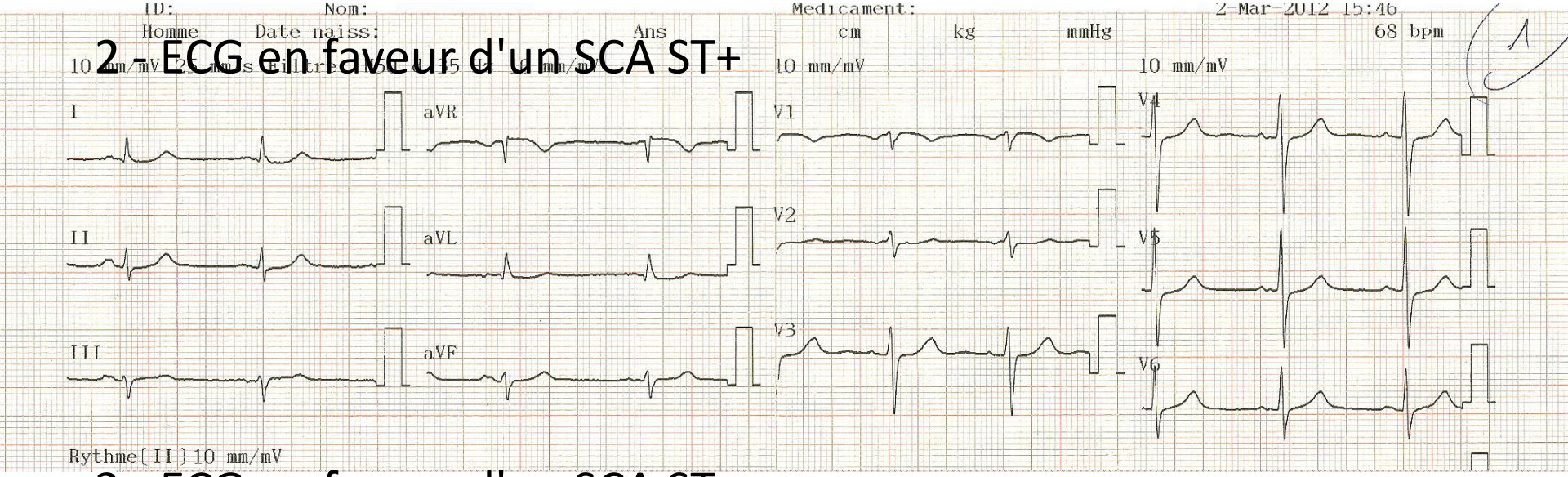

3 - ECG en faveur d'un SCA ST-

Quelle est votre attitude ? (plusieurs réponses possibles)

1 - Retour à domicile

2 - Vous le gardez aux urgences pour un bilan biologique et radiologique

3 - Transfert en SMUR vers un centre de cardiologie interventionnelle

4 - Transfert en ambulance vers un centre de cardiologie interventionnelle

Quel traitement en attente du SMUR? (plusieurs réponses possibles)

1 - Aucun traitement

2 - AAS 500mg IV

3 - Enoxaparine 0.3mL IV + 0.8mL SC

4 - Fondaparinux 2.5mg SC

5 - Fondaparinux 7.5mg SC

6 - Clopidogrel 300mg

7 - Clopidogrel 600mg

8 - Prasugrel 60 mg (10mg*6cp)

9 - Ticagrelor 180mg (90mg*2cp)

H+6: ECG réalisé par le SMUR, sédation douleur

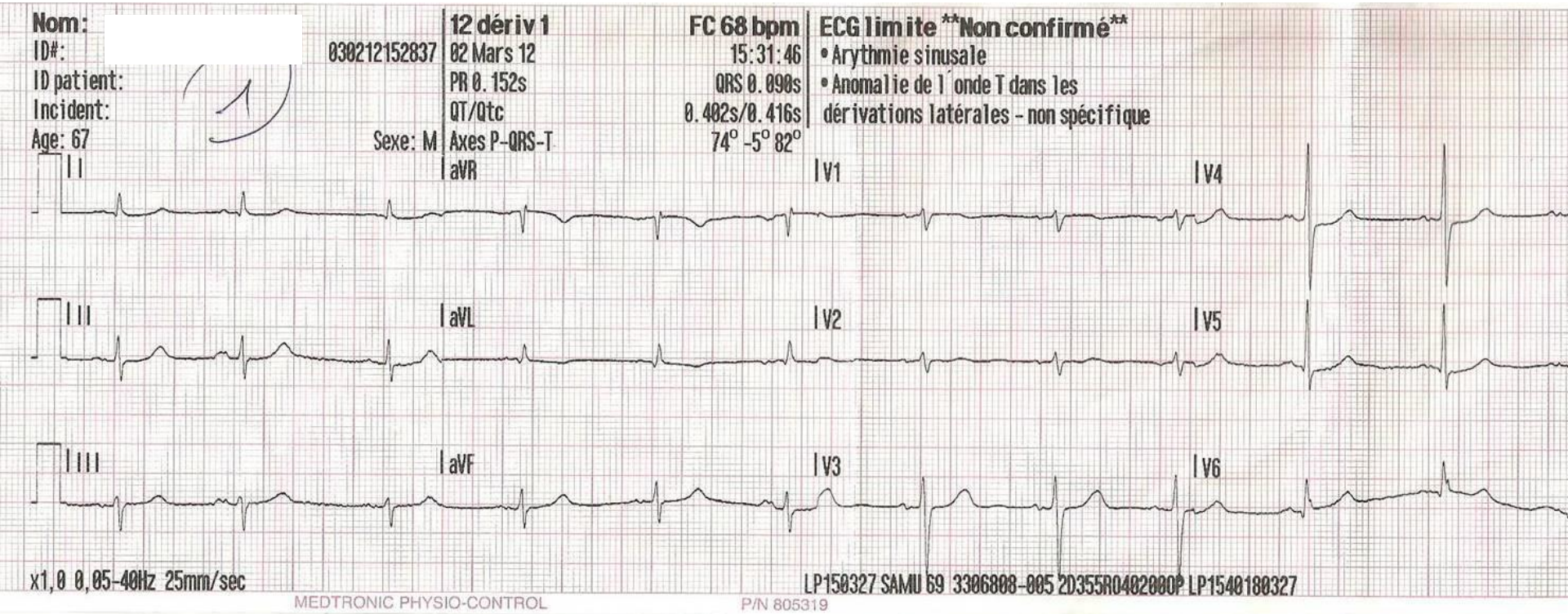

Que faites vous en SMUR

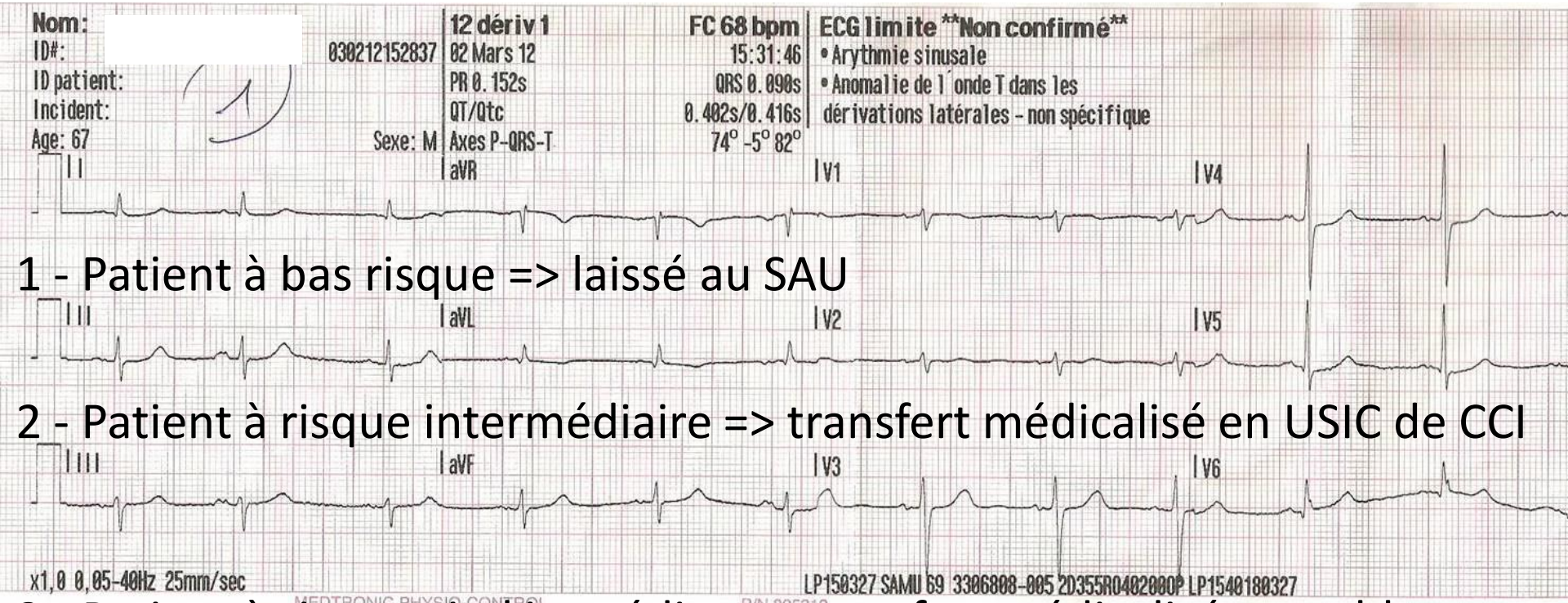

1 - Patient à bas risque => laissé au SAU

2 - Patient à risque intermédiaire => transfert médicalisé en USIC de CCI

3 - Patient à risque vital immédiat => transfert médicalisé sur table d'angioplastie

Douleur d'allure coronaire et ECG sans sus-ST

Risque Vital

- Douleur réfractaire
- et/ou OAP ou état de choc
- et/ou Trouble du rythme ventriculaire

Oui

Non

Risque intermédiaire à élevé

- Modification dynamique de ST ou de l'onde T
- et/ou Elévation de troponine
- et/ou Diabète
- et/ou Insuffisance rénale
- et/ou FEVG < 40%
- et/ou ATCD coronaire

ou
- Score de GRACE intermédiaire à élevé (≥109)

Oui

Non

Risque faible

- Troponine normale H0 et H3
- et Pas d'ischémie récurrente
- et Stabilité hémodynamique
- et ECG normal
- et Score de GRACE <109

Quel traitement doit réaliser le SMUR? (plusieurs réponses possibles)

1 - AAS 500mg IV

2 - Enoxaparine 0.3mL IV + 0.8mL SC

3 - Fondaparinux 2.5mg SC

4 - Fondaparinux 7.5mg SC

5 - Clopidogrel 300mg

6 - Clopidogrel 600mg

7 - Prasugrel 60mg (10mg*6cp)

8 - Ticagrelor 180mg (90mg*2cp)

- Ce qui a été fait …
  - Traitement :
    - LOVENOX 0.3mL IV + 0.8mL SC
    - PLAVIX 600mg

    ⇒ *Selon le nouveau protocole, ARIXTRA 2.5mg + Ticagrelor 180mg*

- Pâleur, sueurs durant le transport

- Arrivée en USIC interventionnelle
  - Pas de douleur, pas de dyspnée, stabilité HD
  - Examen clinique sans particularité, douleur non reproduite à la palpation

Quelle biologie vous aide à gérer ce patient ? (plusieurs réponses possibles)

1 - NFP

2 - Ionogramme sanguin

3 - CRP

4 - Troponine

5 - BNP

6 - DDimères

7 - Transaminases

8 - Myoglobine

- Biologie H+7:
  - Syndrome inflammatoire : GB=11570 à PNN – CRP=80
  - CPK=602
  - Myoglobine=474 (6.8N)
  - Troponine US=304 (N<50)

H+7 : ECG à l'admission en USIC

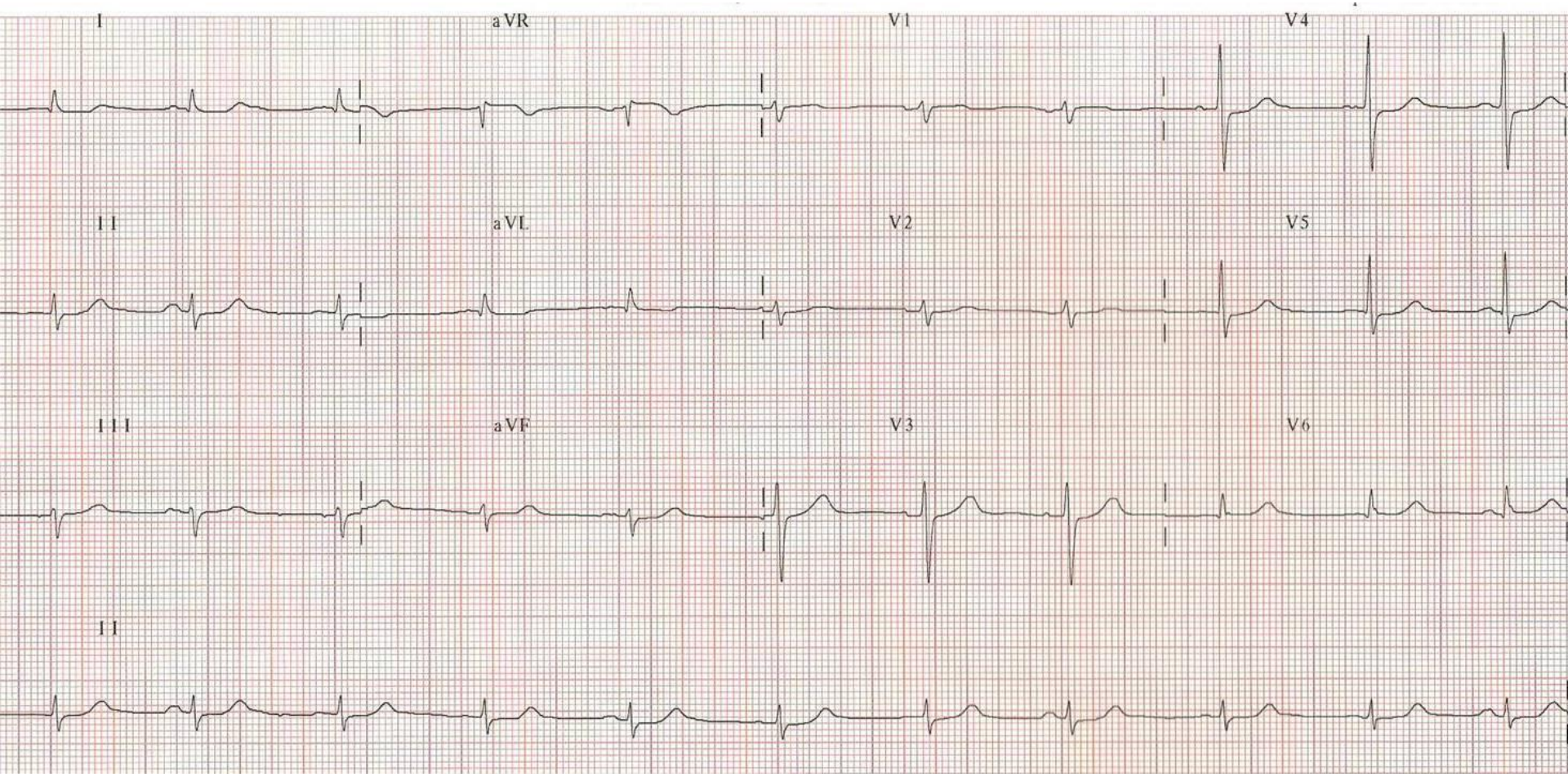

H+6: ECG réalisé par le SMUR, sédation douleur

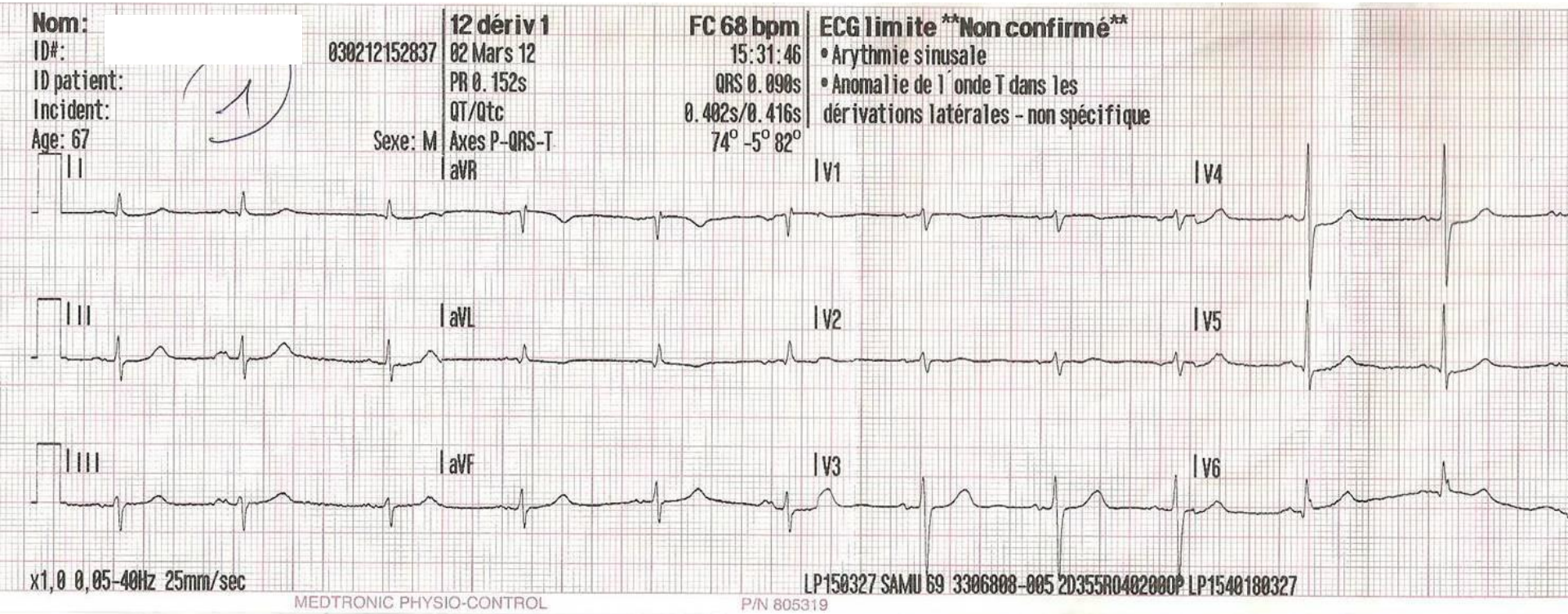

Qu'en pensez vous?

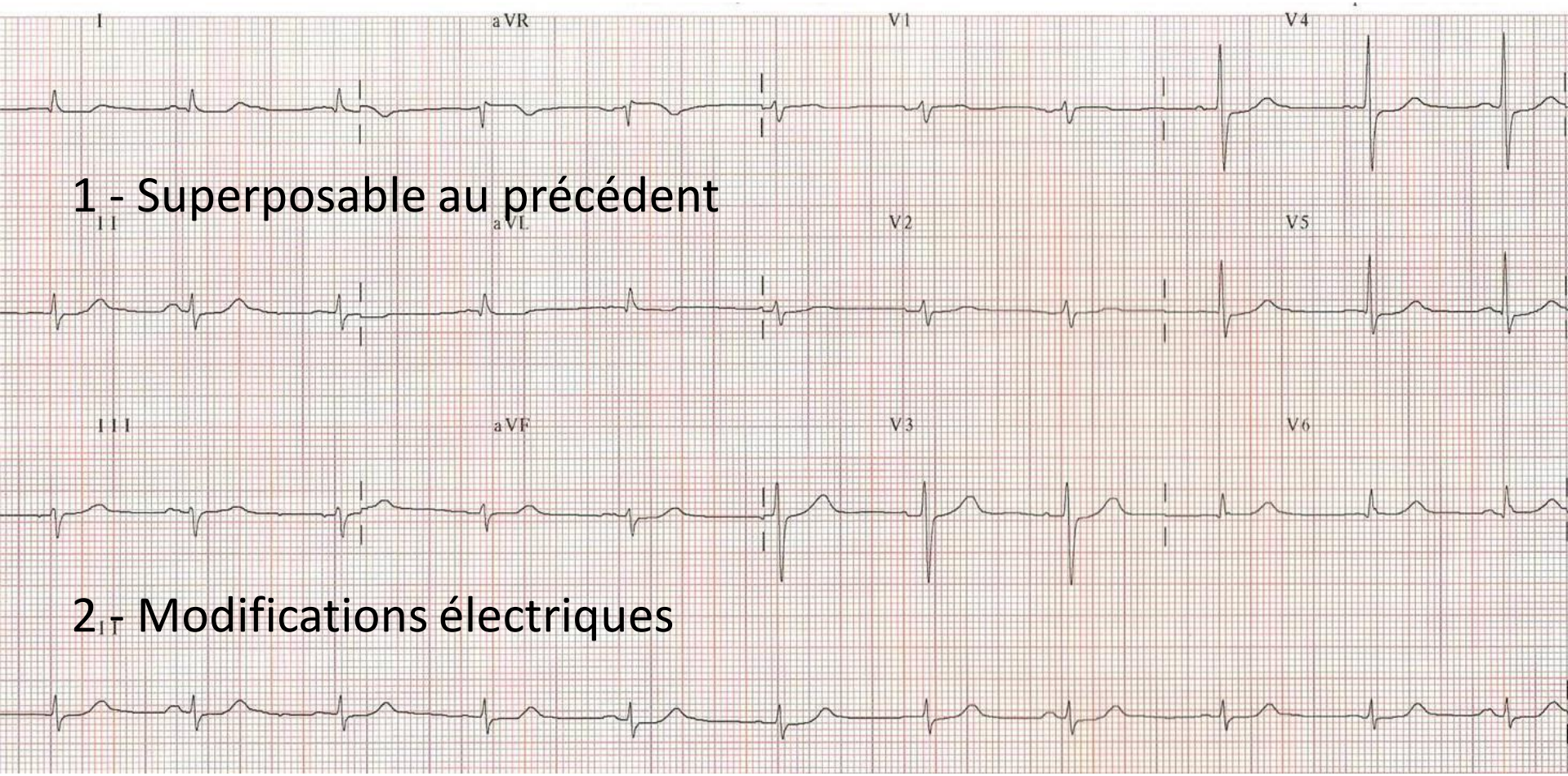

1 - Superposable au précédent

2 - Modifications électriques

- ETT : bon VG, doute sur hypokinésie postéro-latérale, pas de décollement péricardique

- Biologie H+10 :
  - CPK=1026
  - Myoglobine=514
  - NTproBNP=563
  - Troponine US=478

Quand faire la coronarographie?

1 - Le plus vite possible, dès son admission à l'USIC

2 - En semi-urgence, le lendemain

3 - En semi-urgence, le lendemain ou avant si récidive douloureuse

- H+13 : Coronarographie car récidive douloureuse

  - IVA d'emblée très infiltrée avec une plaque à 30% en fin d'IVA distale, puis sténose en tandem à 50% après le départ de l'IVA moyenne

  - Occlusion de la 1ère marginale, lésion coupable. Lésion à 70% sur la Cx moyenne après le départ de M1

    => thrombo-aspiration puis pose d'un stent actif.

  - Coronaire droite sans lésion significative

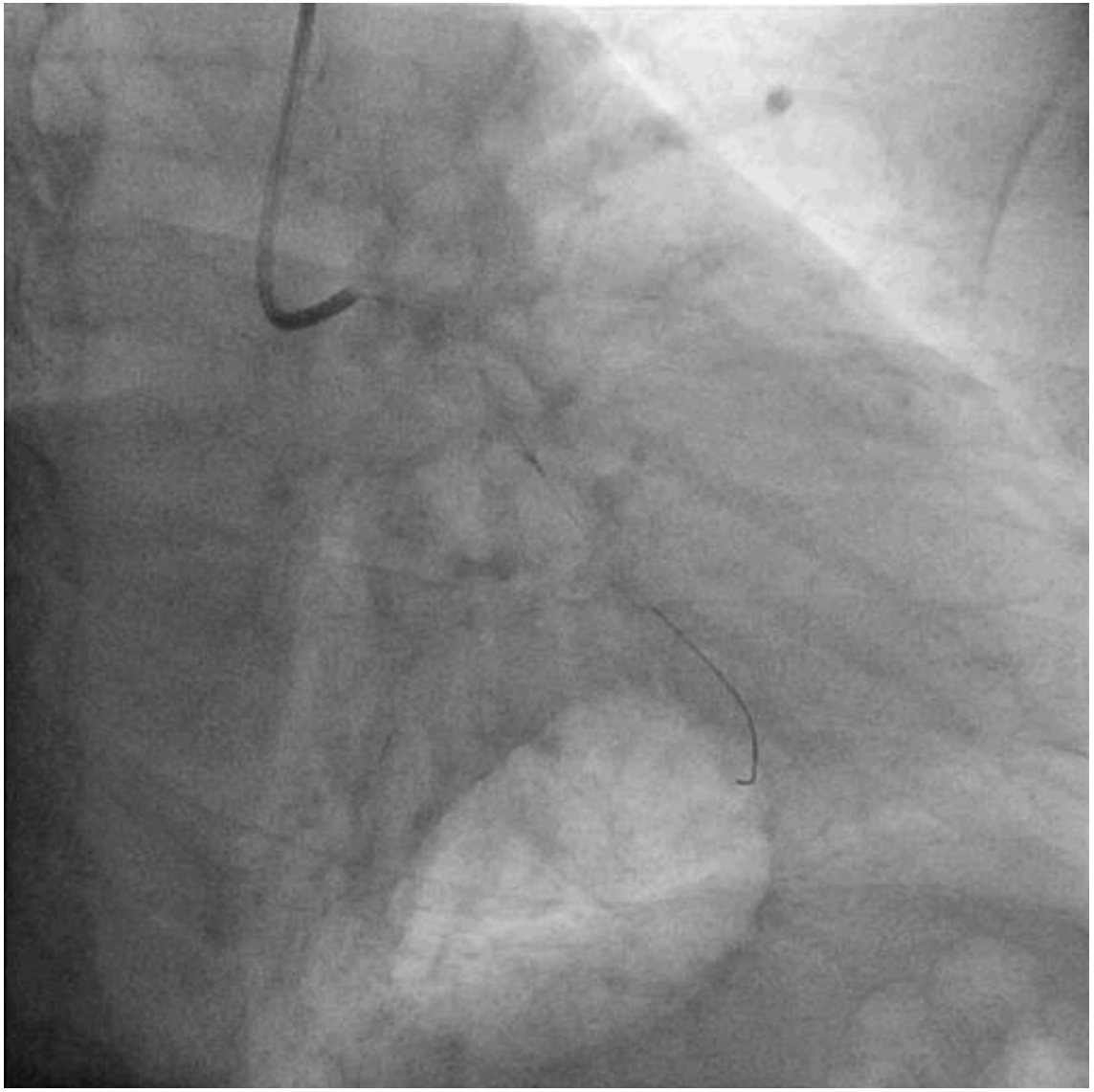

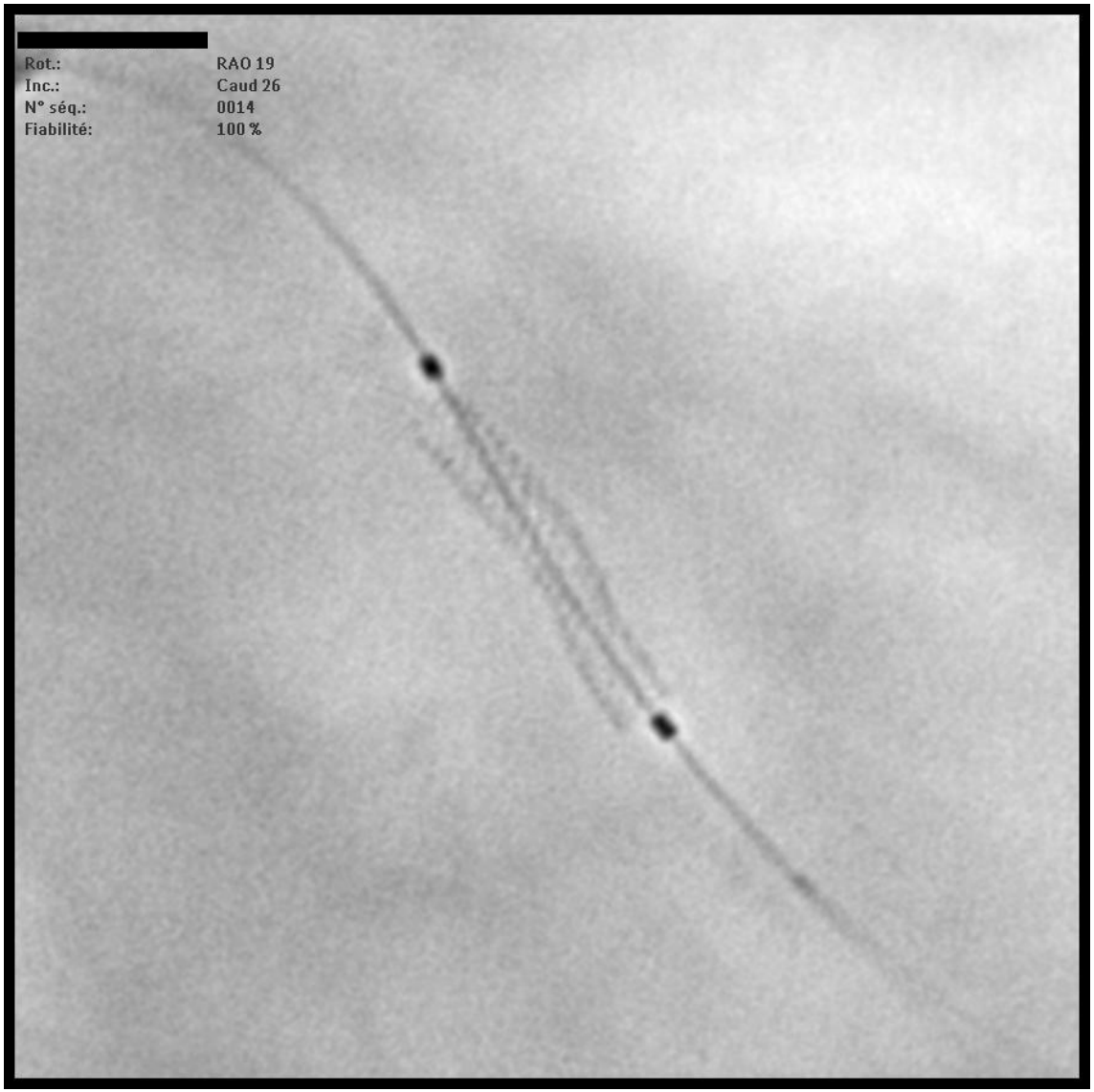
Rot.: RAO 19
Inc.: Caud 26
N° séq.: 0014
Fiabilité: 100 %

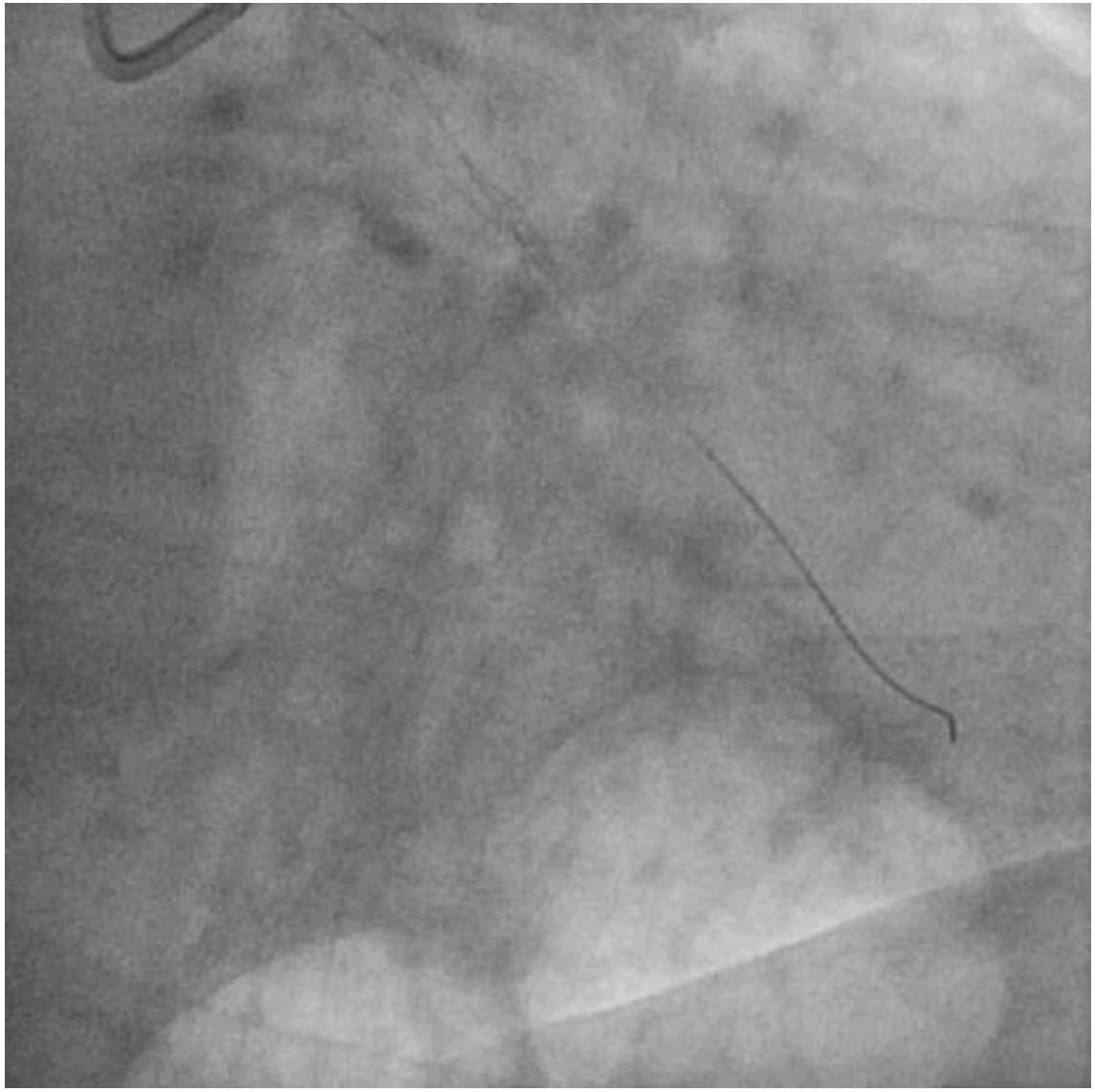

- Évolution dans le service
  - HD stable
  - Pic troponine à J+1 : 4476
  - Sortie J4

- J4 : ECG de sortie

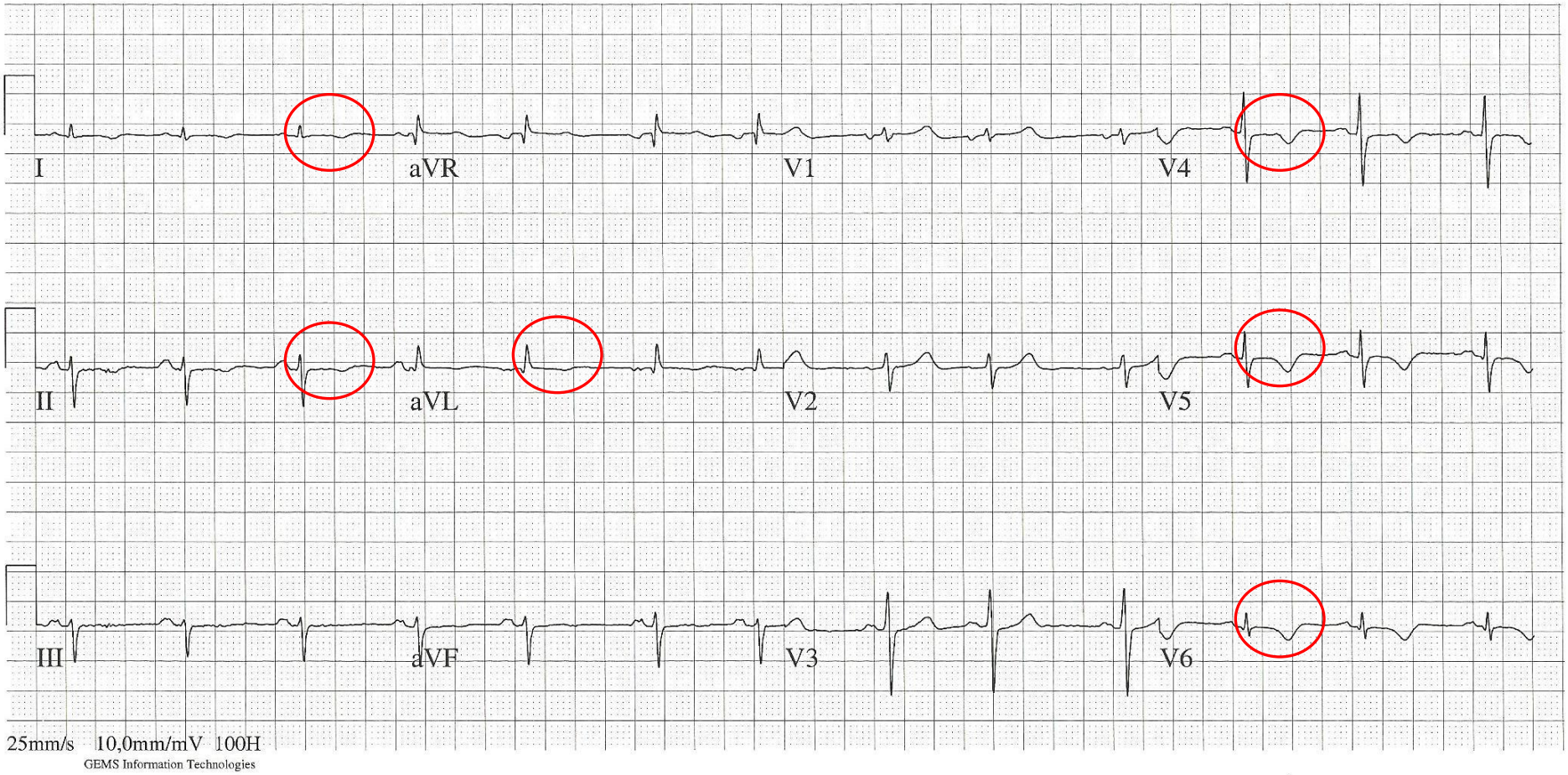

Merci de votre attention