RESCUe FMC

RESeau Cardiologie Urgence

L'échocardiographie chez l'insuffisant cardiaque aux urgences

Patient choqué, amine ou remplissage ?

Dr Jean Raymond CAIGNAULT*

Dr Régis MELAINE**

HIA DESGENETTES

* Service cardiologie ** Service des urgences

LYON – HFME le 20 juin 2012

Clinique

- Homme, 80 ans, 1m77, 52 kg
- Amené par sa famille. Pas de lettre du MG
- Fatigue, toux, pas de douleur thoracique
- TA 90/50 mmHg. FC 128
- Marbrures des MI. TJ spontanée
- FR 27 superficielle
- GCS 12 (E2V4M6)
- Température 38°1C
- Ne connaît ni son traitement ni ses antécédents
  - » Vous trouvez une ordonnance….

Traitement

- Co-renitec® 20/12,5: 1/0/0
- Avlocardyl® 80: 1/0/0
- Kardegic® 75: 0/1/0
- Doliprane® 1000: 1/1/1
- Xatral®: 1/0/0
- Zyloric® 200: 0/1/0

Premiers examens complémentaires nécessaires?

1 - ECG

2 - RP

3 - Biologie

4 - PL

ECG

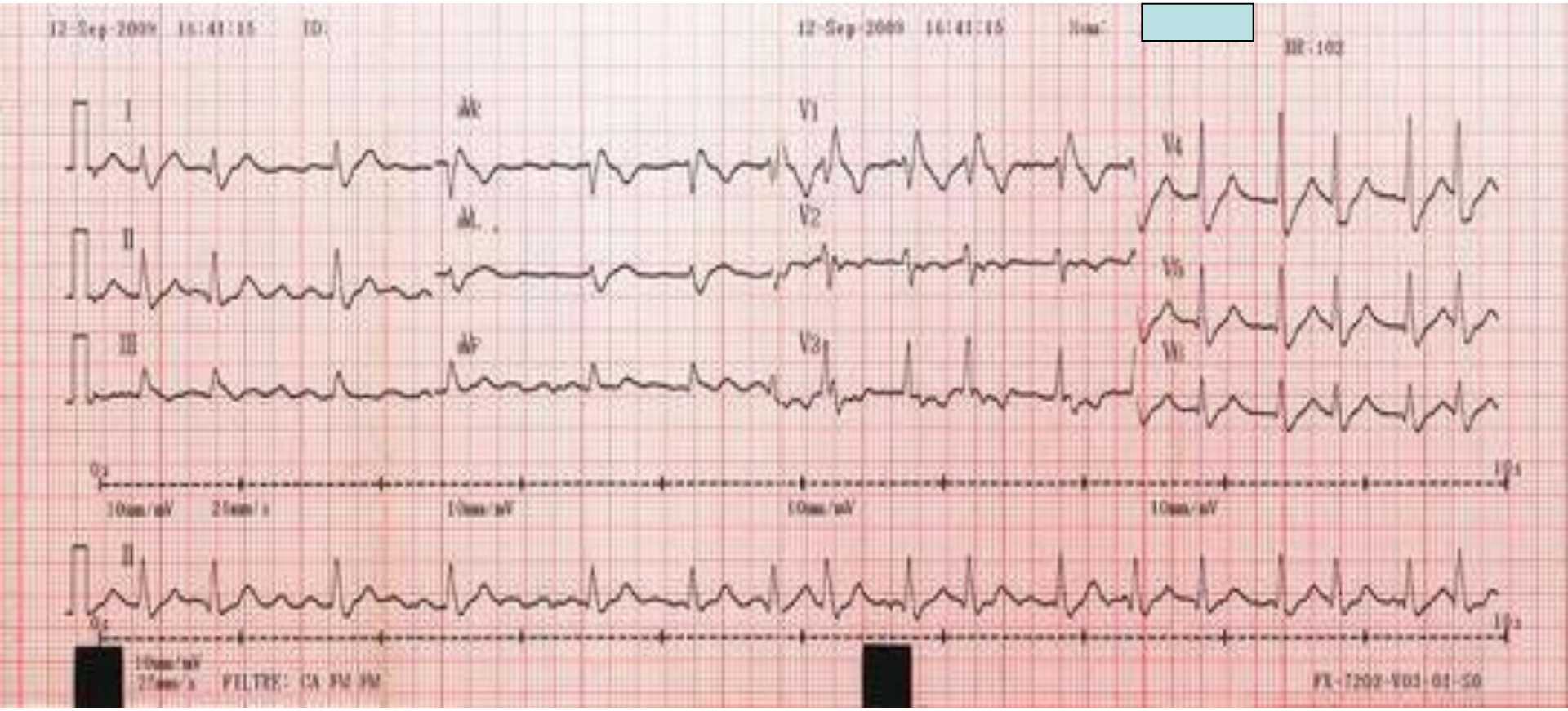
12-Sep-2009 16:41:15
12-Sep-2009 16:41:15
I
V1
V4
II
V2
V5
III
V3
V6
II
FILTRE: CA FM PM

ECG

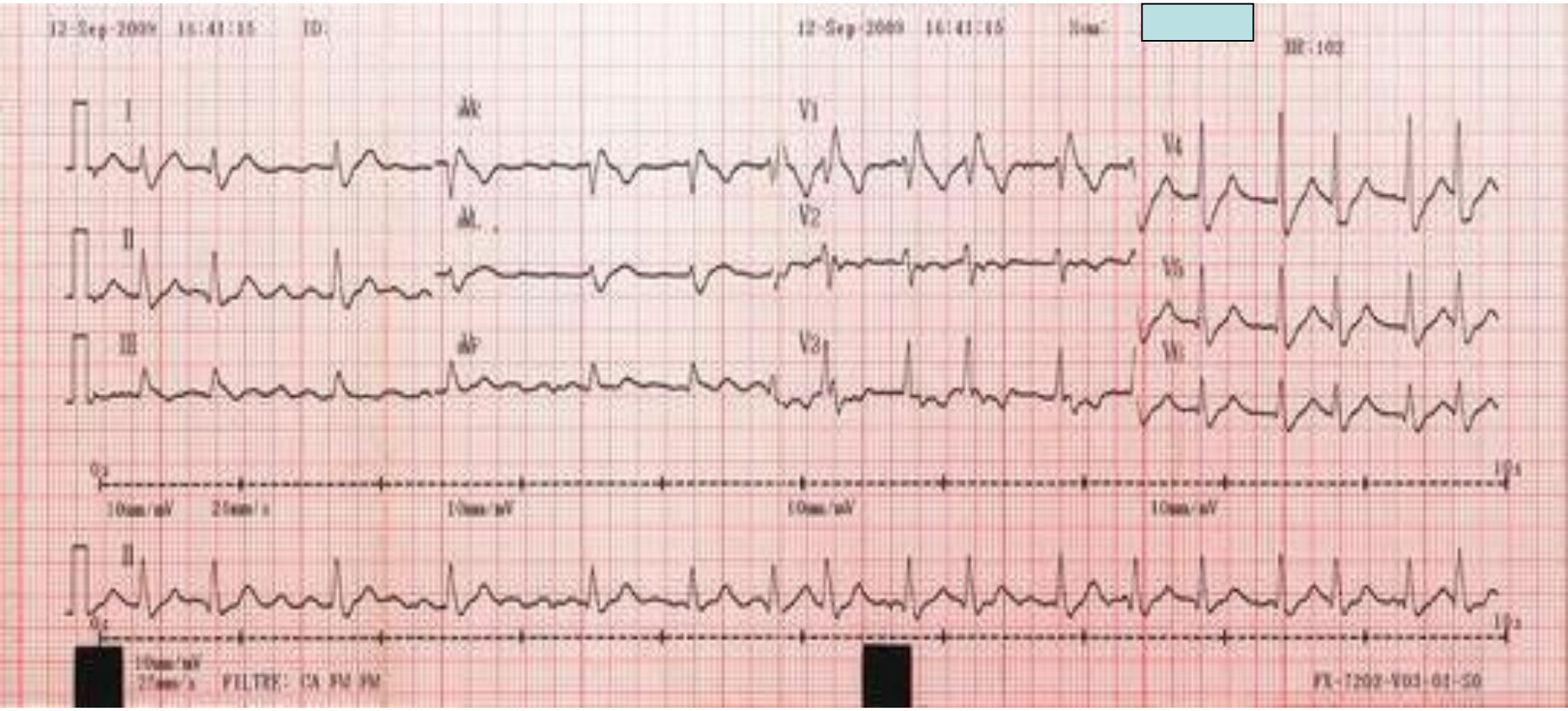

1 - Tachycardie atriale

2 - AC/FA

3 - BBD

4 - BBG

5 - IDM

RP

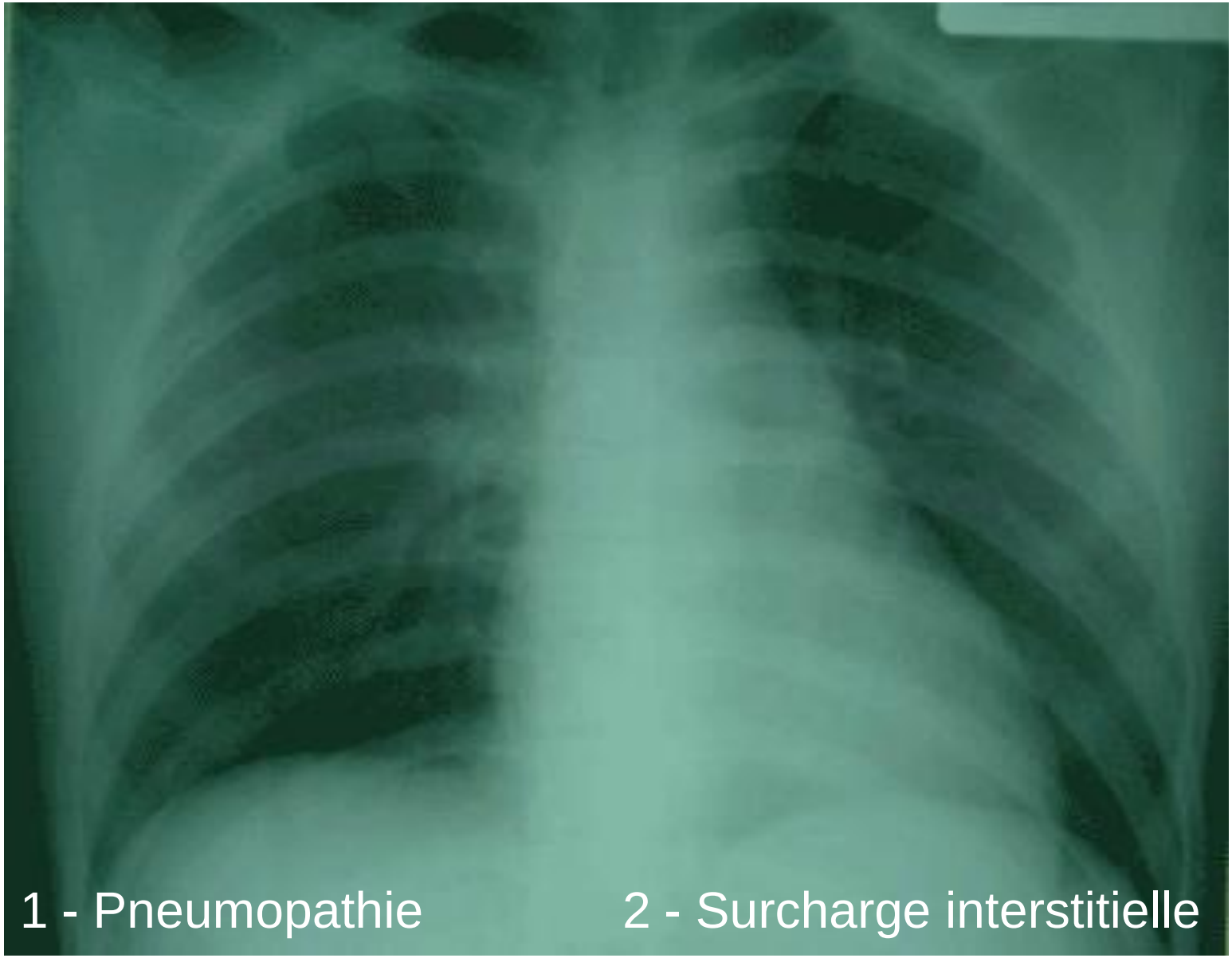

Biologie

GB 9300 /mm3 (44 % de PNN), CRP 65 mg/l
Hb 12,1 g/dl

ASAT 47 U/l, ALAT 44 U/l
Tropo T us 46 ng/l
NTproBNP 1159 pg/ml
Lactate 8 mM

Créatinine 112 µM, Urée 8 mM
Sodium 139 mM, Potassium 5,2 mM

GDS pH 7,28 - PO2 85 mmHg - PCO2 44 mmHg
HBCO3- 18 mmHg

TP 96%, INR 1,1

Quel diagnostic évoquer?

1 – Choc septique

2 - Choc cardiogénique

Quel(s) examen(s) ?

1 - Angioscanner thoracique

2 - Coronarographie

3 - Echographie cardiaque

4 - Echographie abdominale

5 - Doppler veineux des membres inférieurs

PHILIPS [redacted] 16/01/2012 17:43:43 ITm1.3 IM 0.7

22/12/1931 20064439 HIA Desgenettes Cardio S5-1/Adulte

CI 52Hz
14cm

2D
88%
C 35
P Bas
HGén

TDI
89%
3.4MHz

0:00:00

DP
30%
3.6MHz

VE5.0mm
12.0cm

C3 C6
+15.0
-15.0
cm/s

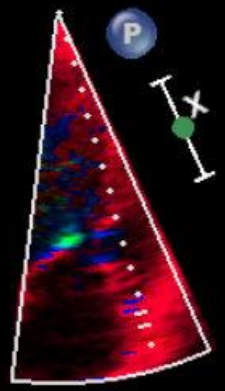

Vit. Ea lat 13.1 cm/s

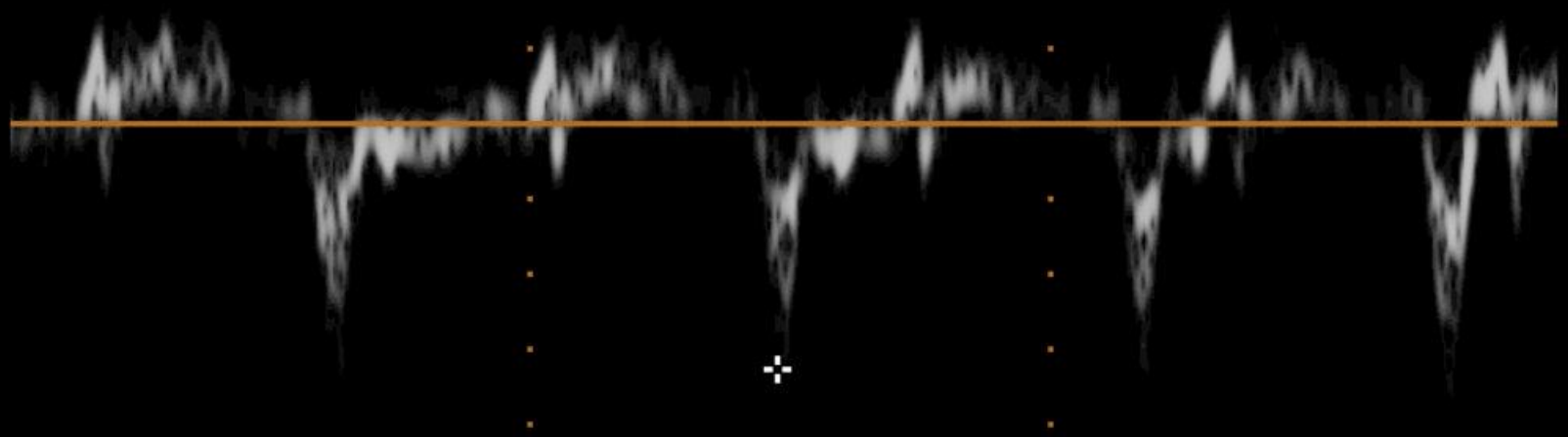

8.0
cm/s
-8.0
-16.0

75mm/s

109bpm

PHILIPS [redacted] 16/01/2012 17:43:59 ITm0.5 IM 0.7

22/12/1931 20064439 HIA Desgenettes Cardio S5-1/Adulte

CI 33Hz
14cm

2D
67%
C 50
P Bas
HGén

0:00:00

C3

DP
50%
1.6MHz
FP 125Hz
VE4.0mm
7.7cm

Vit pic E VM
Vit 104 cm/s
GP 4 mmHg
E/Ea lat 7.9

160
120
80
40
cm/s

75mm/s

132bpm

PHILIPS [redacted] 16/01/2012 17:38:24 ITm0.7 IM 0.1

22/12/1931 20064439 HIA Desgenettes Cardio S5-1/Adulte

CI 17Hz
16cm

2D
86%
C 50
P Bas
HGén
Coul
66%
2.5MHz
FP Haut
Moy

0:00:00

DC
50%
1.8MHz
FP 225Hz

C3 C4
+61.6
61.6
m/s

VT Vmax
Vmax 327 cm/s
GP max 43 mmHg

cm/s
-100
-200
-300

75mm/s

223bpm

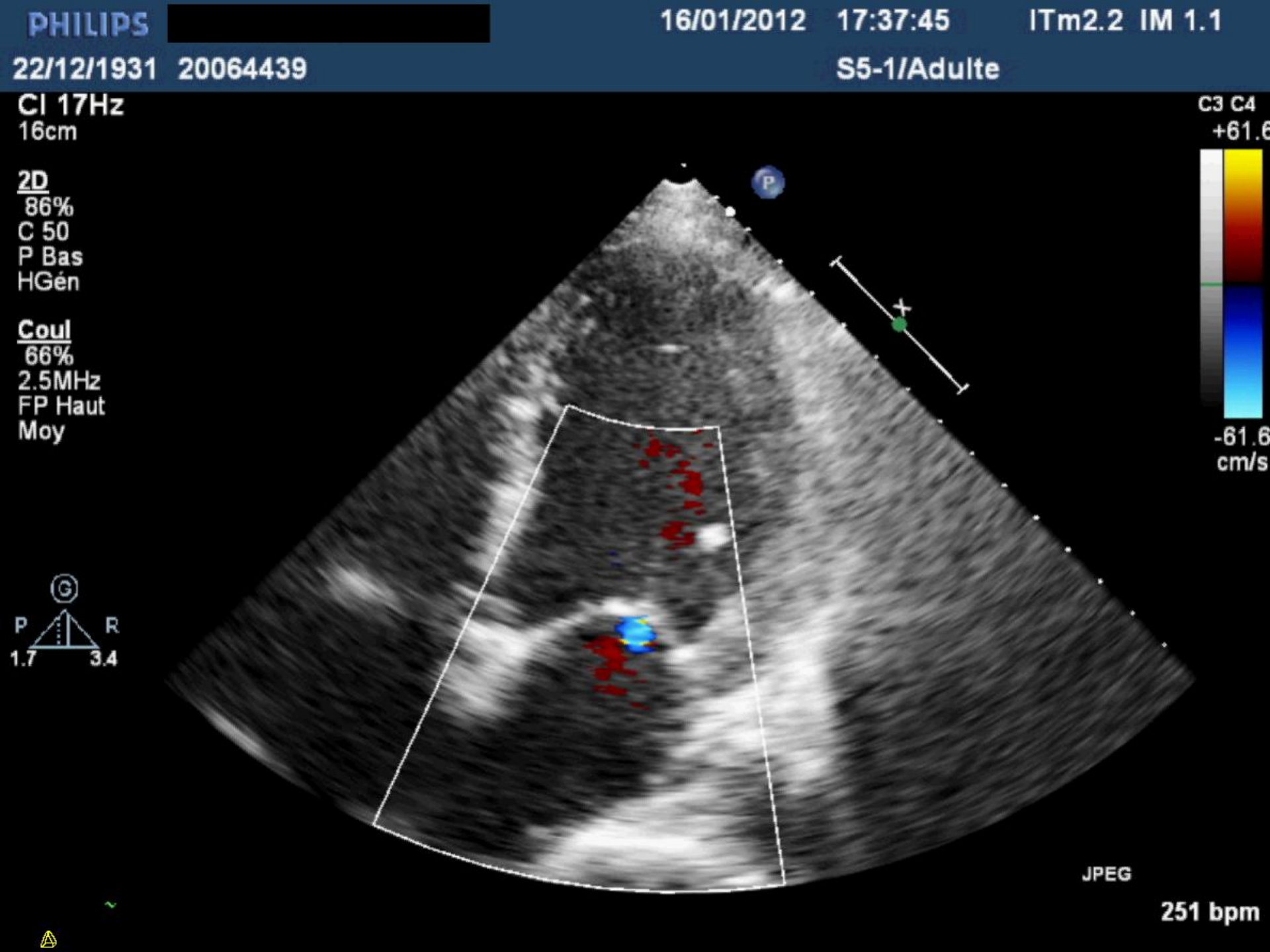
PHILIPS
[redacted]
16/01/2012 17:37:45 ITm2.2 IM 1.1
22/12/1931 20064439
S5-1/Adulte
CI 17Hz
16cm
2D
86%
C 50
P Bas
HGén
Coul
66%
2.5MHz
FP Haut
Moy
C3 C4
+61.6
-61.6
cm/s
P
G
P
R
1.7
3.4
JPEG
251 bpm

PHILIPS [redacted] 16/01/2012 17:38:42 ITm0.7 IM 1.4

22/12/1931 20064439 S5-1/Adulte

CI 35Hz
13cm

2D
70%
C 50
P Bas
HGén

C3

JPEG

149 bpm

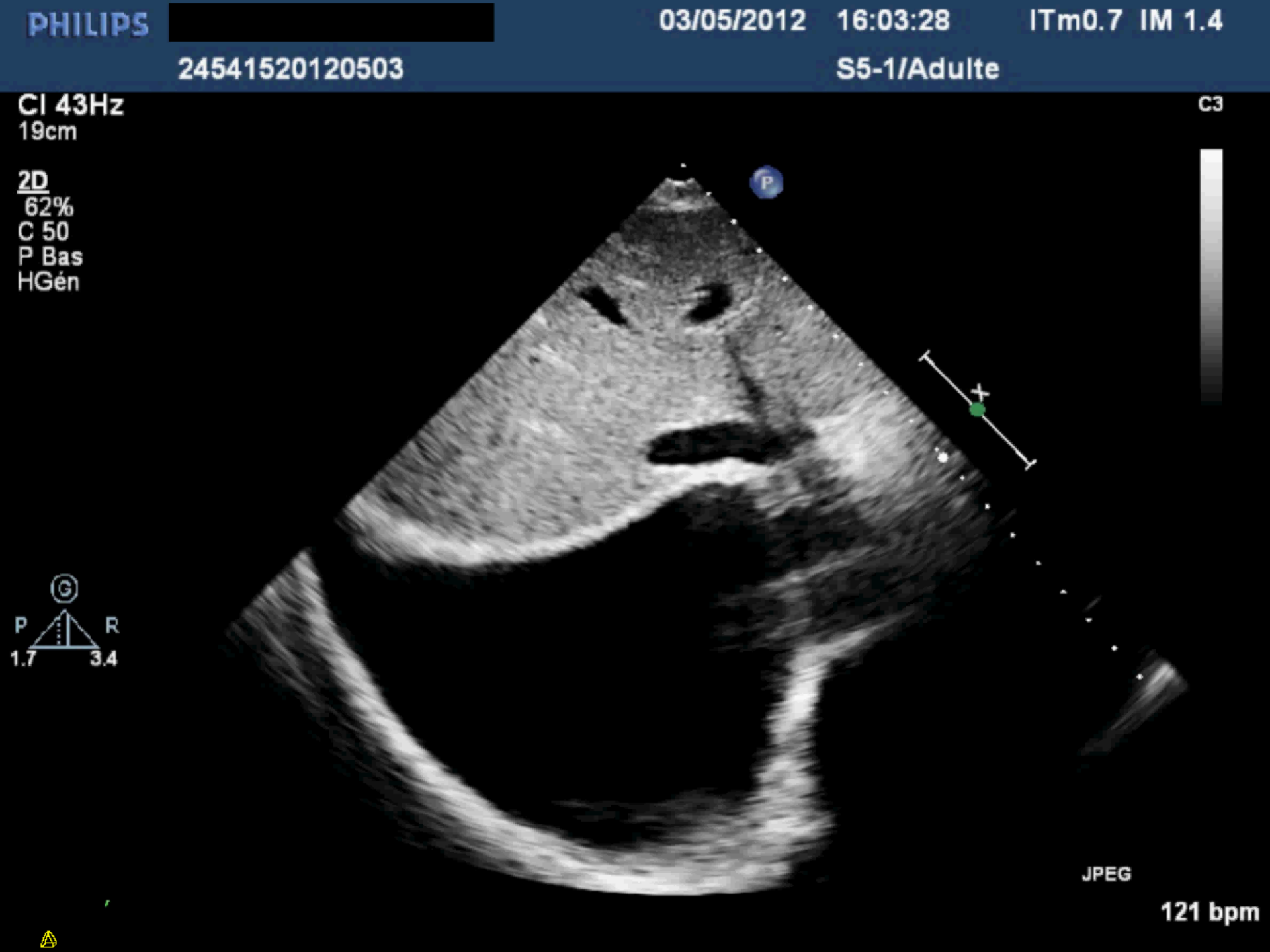
PHILIPS
[redacted]
03/05/2012 16:03:28
ITm0.7 IM 1.4
24541520120503
S5-1/Adulte
CI 43Hz
19cm
C3
2D
62%
C 50
P Bas
HGén
P
G
P
R
1.7
3.4
JPEG
121 bpm

Echographie cardiaque

- FEVG estimée
- Normale Vit E’ (Ea) > 8 cm/s et E/E’ <8
- Elévation PAPS
- ITV
- Résistances vasculaires ??

Mesure du débit cardiaque

$$Q = FC \times ITV \times \pi \times 0{,}785 \times D^2$$

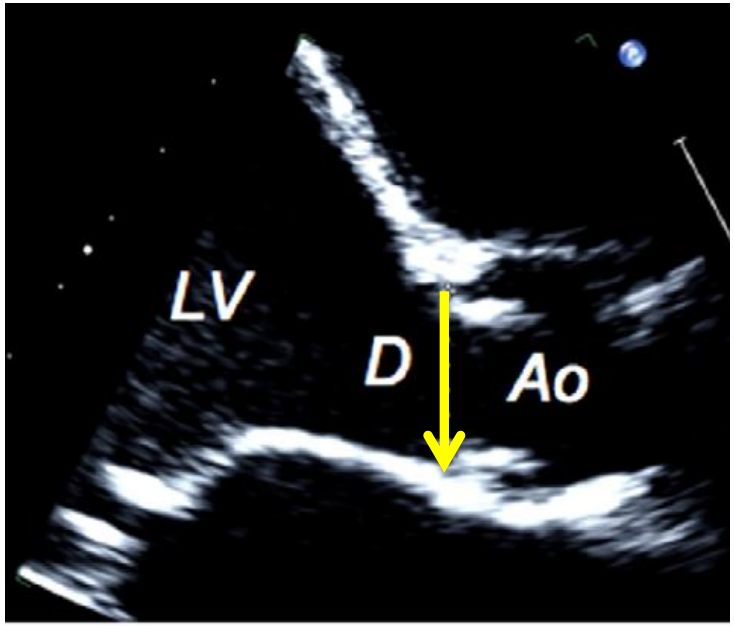

La mesure de la chambre de chasse se fait au niveau de la jonction sinotubulaire

La mesure de l'ITV sous aortique se fait au même niveau que la mesure de la ccVg

PHILIPS

[redacted]

04/06/2012 11:24:55 ITm0.8 IM 0.7

S5-1/Adulte

CI 23Hz
15cm

2D
60%
C 50
P Bas
HGén

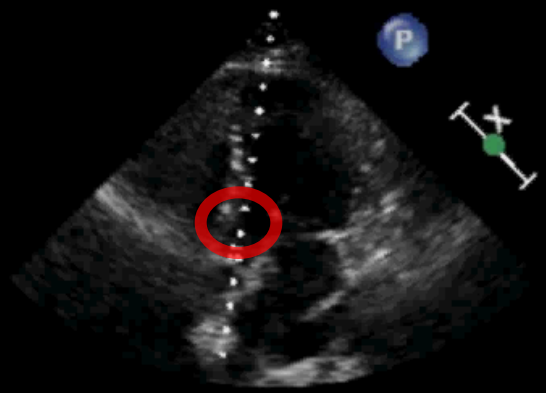

C3

DP
50%
1.6MHz
FP 150Hz
VE4.0mm
9.8cm

60
-
cm/s
-
-60
-
-120
-
-180

JPEG

75mm/s

153 bpm

Mesure de la fraction d'éjection

Mesure des contours : difficile à réaliser aux urgences

Estimation visuelle

Dp/dt

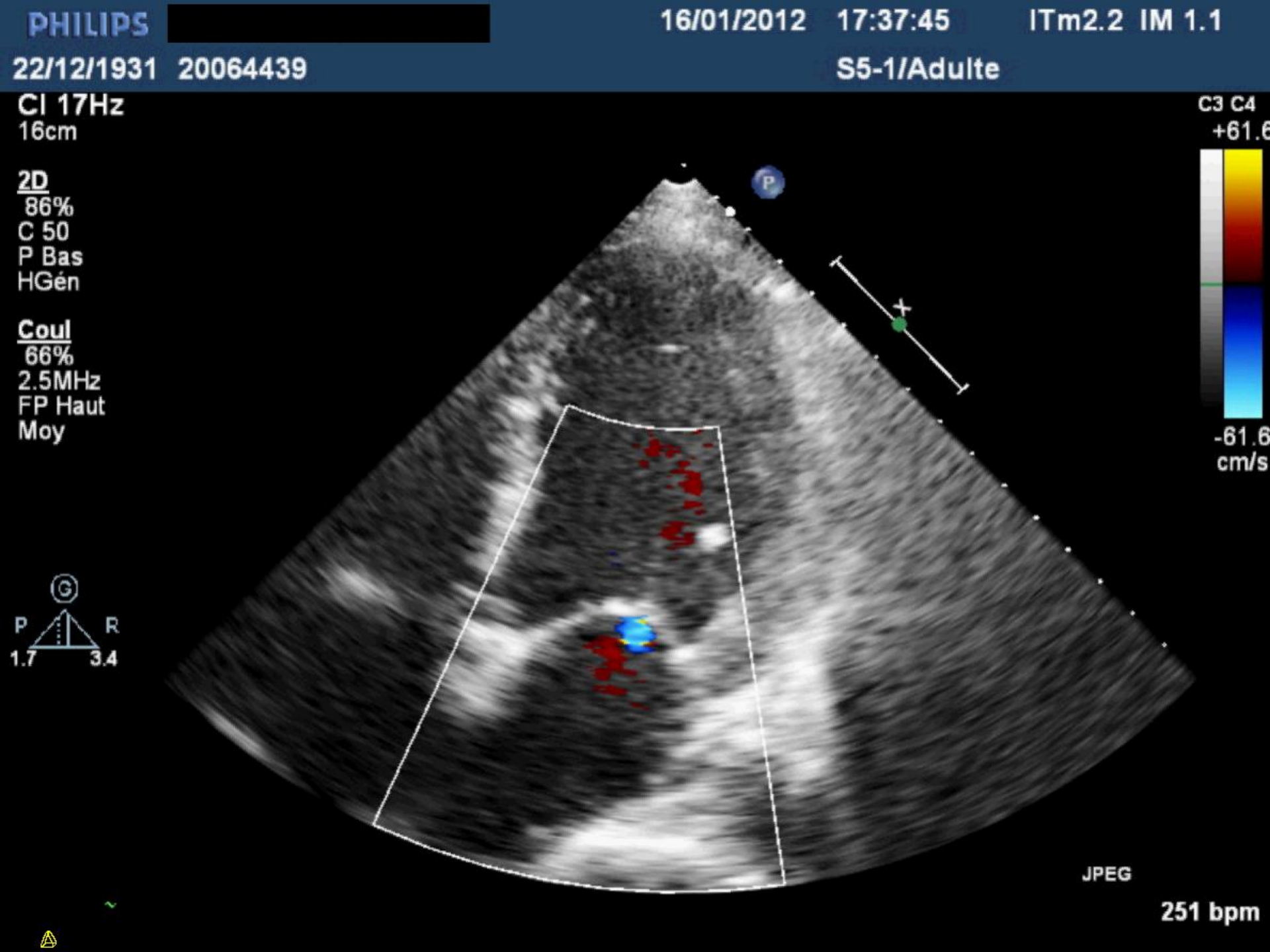
PHILIPS
[redacted]
16/01/2012 17:37:45 ITm2.2 IM 1.1
22/12/1931 20064439
S5-1/Adulte
CI 17Hz
16cm
2D
86%
C 50
P Bas
HGén
Coul
66%
2.5MHz
FP Haut
Moy
C3 C4
+61.6
-61.6
cm/s
P
G
P
R
1.7
3.4
JPEG
251 bpm

PHILIPS PP 19/06/2012 17:45:53 ITm0.7 IM 0.1

43401720120619 HIA Desgenettes Cardio X5-1/Adulte

CI 21Hz
14cm

2D
69%
C 50
P Bas
HGén
Coul
63%
2.5MHz
FP Haut
Moy

0

P

DC
80%
1.8MHz
FP 225Hz

C3 C4
+61.6
-61.6
cm/s

m/s
-1.0
-2.0
-3.0
-4.0
-5.0

VG dP/dt 638 mmHg/s
VG dP/dt 673 mmHg/s

100mm/s

77bpm

Résistances systémiques

Résistances systémiques = (PAM)/Qc

Vmax IM reflet PAS-POG et ITV ss Ao du débit cardiaque. Donc Vmax/ITV, exprime les résistances

Vmax IM / ITV ss Aortique = 33

PHILIPS [redacted] 04/06/2012 11:23:58 ITm0.6 IM 0.1

S5-1/Adulte

CI 22Hz
15cm

2D
50%
C 50
P Bas
HGén
Coul
66%
2.5MHz
FP Haut
Moy

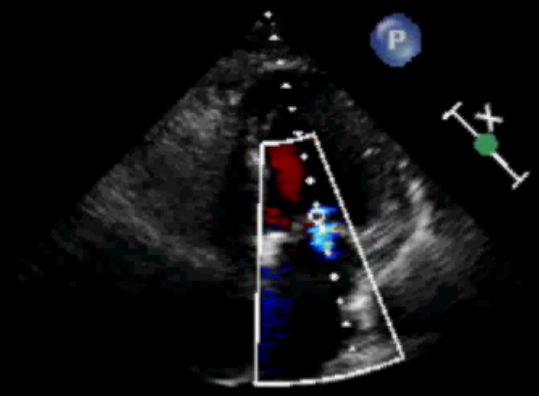

DC
50%
1.8MHz
FP 225Hz

C3 C4
+61.6
-61.6
cm/s

m/s
-1.0
-2.0
-3.0
-4.0
-5.0
-6.0
-7.0

JPEG

75mm/s

153 bpm

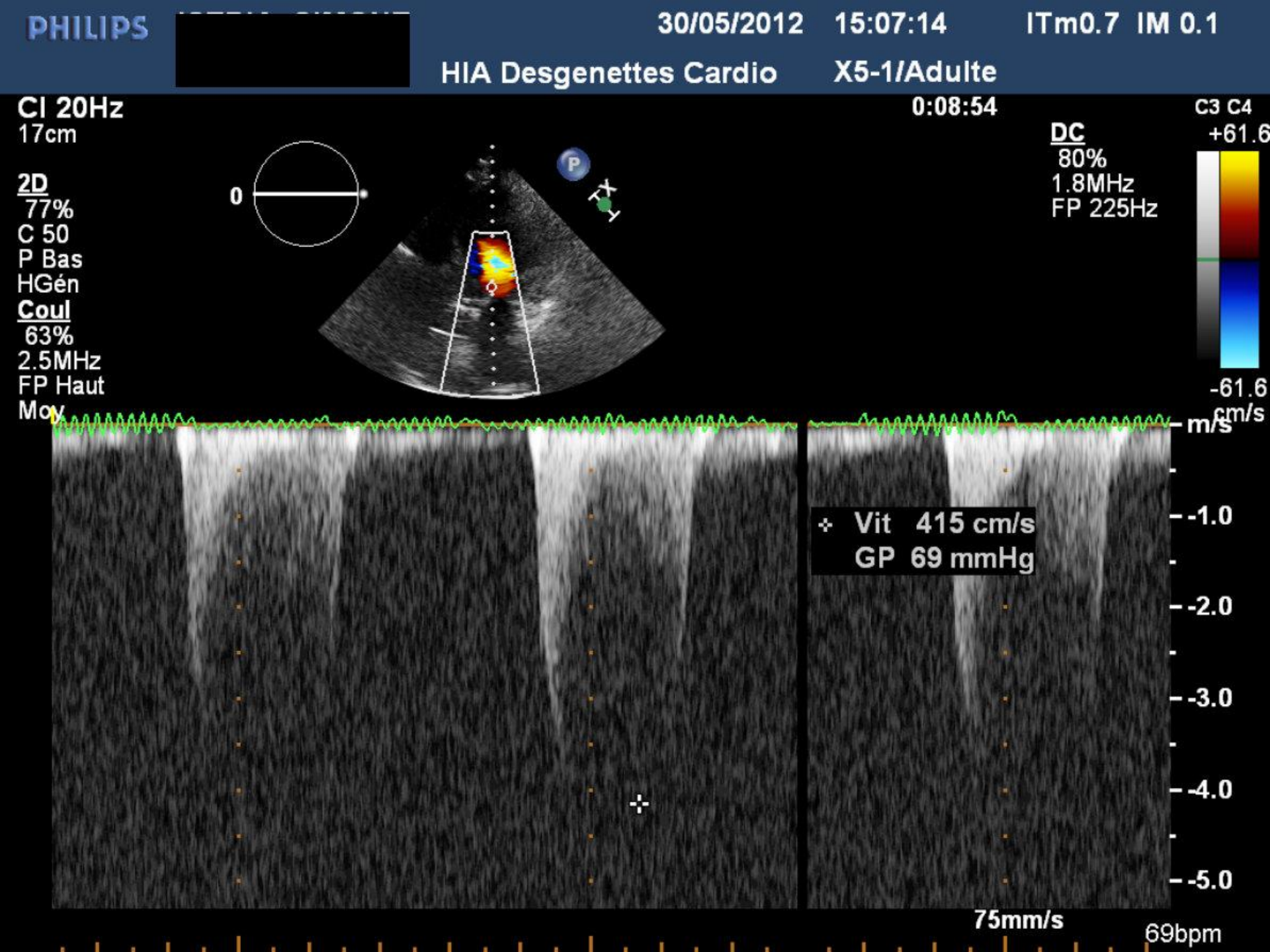
PHILIPS
[redacted]
30/05/2012 15:07:14 ITm0.7 IM 0.1
HIA Desgenettes Cardio X5-1/Adulte
CI 20Hz
17cm
0:08:54
2D
77%
C 50
P Bas
HGén
Coul
63%
2.5MHz
FP Haut
Moy
0
P
DC
80%
1.8MHz
FP 225Hz
C3 C4
+61.6
-61.6
cm/s
m/s
-1.0
-2.0
-3.0
-4.0
-5.0
Vit 415 cm/s
GP 69 mmHg
75mm/s
69bpm

PHILIPS [redacted] 04/06/2012 11:25:27 ITm0.8 IM 0.7

DR CAIG [redacted] Desgenettes Cardio S5-1/Adulte

CI 23Hz
15cm

2:51:42

C3

2D
60%
C 50
P Bas
HGén

DP
50%
1.6MHz
FP 150Hz
VE4.0mm
9.8cm

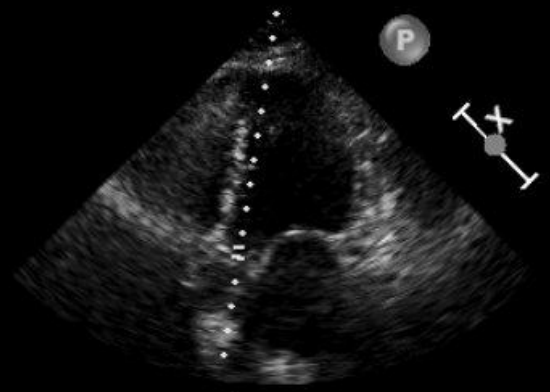

CCVG ITV
Vmax 97.1 cm/s
Vmoy 67.4 cm/s
GP max 4 mmHg
GP moy 2 mmHg
ITV 13.7 cm

CCVG ITV
Vmax 93.0 cm/s
Vmoy 68.9 cm/s
GP max 3 mmHg
GP moy 2 mmHg
ITV 11.6 cm

60
cm/s
-60
-120
-180

75mm/s

152bpm

Résistances systémiques

Vmax IM reflet de la POG, ITV ss Ao du débit cardiaque. Donc Vmax/ITV, exprime les résistances

VmaxIM/ITV ssAo > 0,27 → résistances > 14 woods

VmaxIM/ITV ssAo < 0,2 → résistances < 10 woods

Vmax IM / ITV ss Aortique = 33

Conclusion

Ne pas se fier à un seul indice de PTDVG

taille de l'OG ++

E/E' : dépendant de la postcharge

pressions droites tenir compte de la VCI

ici > 20 mmHg

Fonction ventriculaire :

impression visuelle
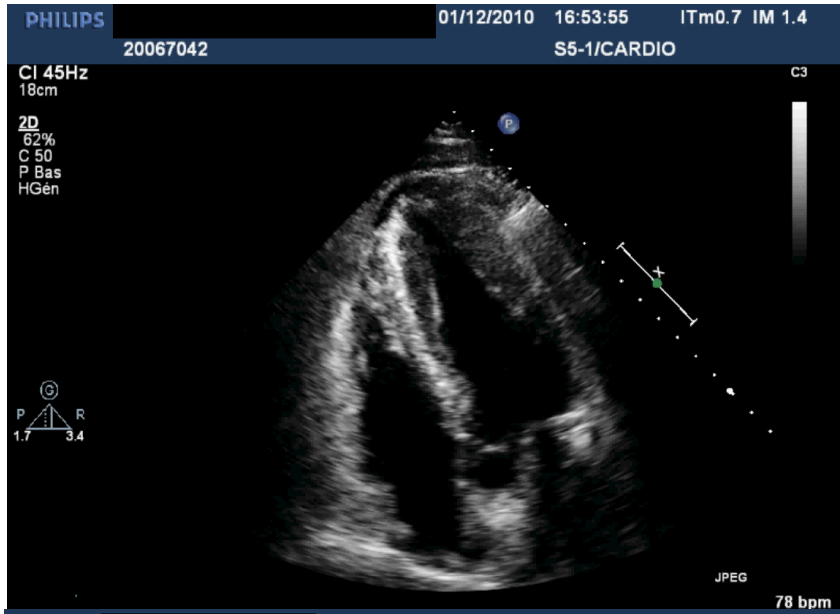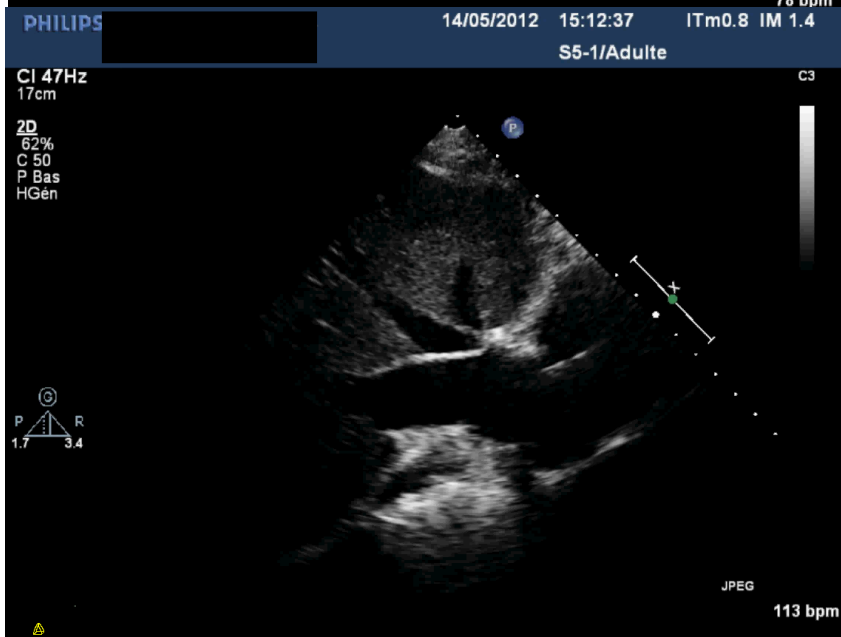
dP/dT