RESCUe FMC

RESeau Cardiologie Urgence

Les "NACO"s

Cas clinique: Choc hémorragique chez un patient sous NACO?

Dr Alexandre Guy – N Accueil – Hôpital Edouard Herriot

Femme de 70 ans adressée par SMUR au SAU pour malaise avec PCI dans un contexte de douleurs abdominales diffuses avec vomissement et frissons

ATCD:

- Fibrillation auriculaire
- HTA
- Insuffisance mitrale
- Appendicectomie
- Allergie au latex

TTT:

- Xarelto 20: 1-0-0
- Flécaine LP 150: 1-0-0
- Aldactone 50: 1-0-0

HDM:

- 01/03 dans la matinée:

- consulte son MT pour vomissement + douleur abdominale

➔ Diagnostic retenu GEA // Traitement symptomatique

- 19H30:
- Appel C15 pour malaise avec PCI sur la voie publique
- Au bilan SP: hypotension à 75/38
- Renfort SAMU: début remplissage avec restauration hémodynamique TAS 117/48
- Transfert SAU pavillon N

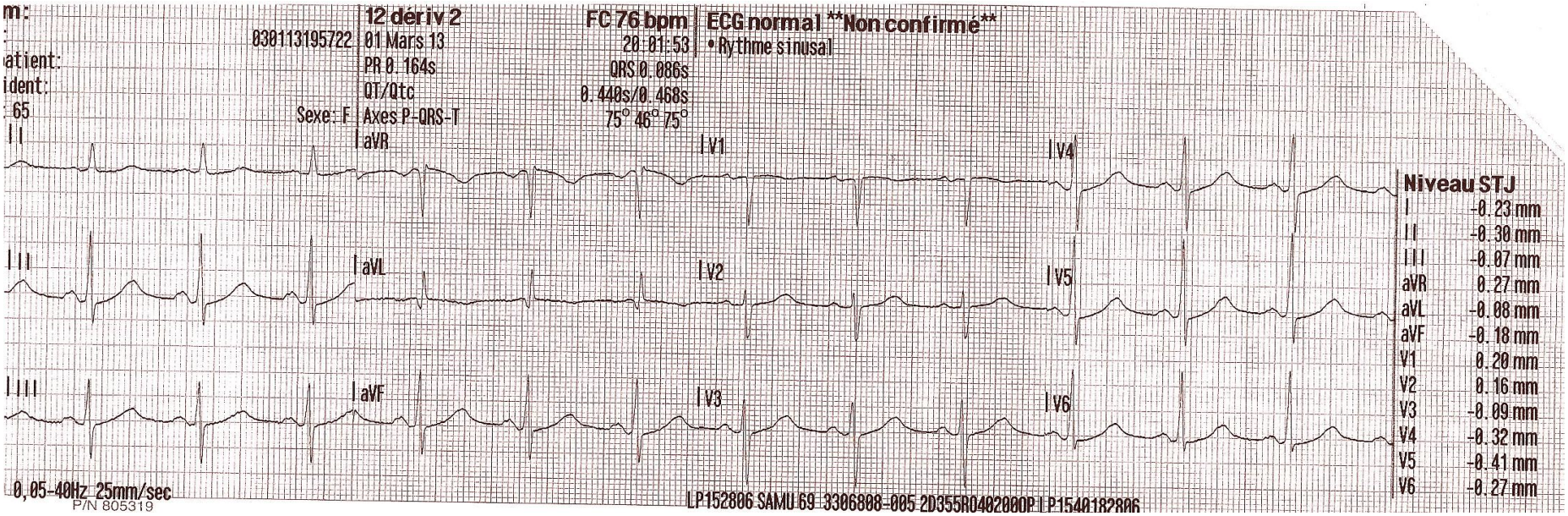

20H30: arrivée SAU

- constantes hémodynamiques:
  - TA: 67/28
  - FC: 66
  - satO2: 100%
  - T°: 34,8
  - Pâleur cutanéo-muqueuse
  - Confuse et somnolente

Examen clinique:

- Sur le plan cardio pulmonaire: RAS
- Sur le plan abdominal:
  douleur abdominale diffuse prédominant hypocondre droit et flanc gauche
  absence de méléna / hématémèse
- Sur le plan neurologique:
  ralentissement psychomoteur sans signe de focalisation

Quelles sont vos hypothèses diagnostiques?

1 - Choc hypovolémique sur déshydratation

2 - Choc septique à point départ digestif

3 - Choc cardiogénique

4 - Choc hypovolémique sur syndrome hémorragique

5 - Choc anaphylactique

En attendant les premiers résultats biologiques, quelles vont être vos mesures thérapeutiques initiales?

1 - Remplissage par critalloïde/colloïde

2 - RP

3 - Fast Echo

4 - Introduction amines

5 - ATB après prélèvements bactériologiques

6 - Hémocue

7 - IOT

Une première partie du bilan biologique vous est communiquée:

NFP:

HB: 95g/dl VGM 93
Hématocrite 27%
plaquettes: 214 000
GB: 19 500 dont 18 880 PNN

Ionogramme:

Na+: 134 mmol/l
K+: 4,3 mmol/l
Urée: 7,6 mmol/l
créatinine: 131 umol/l

CRP: 173mg/l
Pas de fast echo

Au fait... quels sont les autres examens biologiques à demander?

1 - PCT

2 - Bilan coagulation, fibrinogène

3 - Bilan hépatique, lipase

4 - Activité anti Xa

5 - Lactate veineux

6 - GDS

7 - Hémocultures

Bilan de coagulation:

TP: 25%
INR: 2,8
TCA: 48 sec
anti Xa: sup 2
fibrinogène: 5,3

PCT: 1,73

Lactate: 4,8

BH: ASAT: 23 ALAT: 24 bili total: 23
LDH: 331 GGT: 28 PAL: 55

Interprétation des résultats biologiques?

1 - Syndrome infectieux

2 - Anémie

3 - Insuffisance rénale aigue

4 - Surdosage en NACO

5 - Présence du NACO

La patiente bénéficie au SAU:

- Remplissage par cristalloïde 3l
- Introduction Noradrénaline au PSE
- Bi ATB par C3G + Flagyl
- PEC douleur
- PEC signes fonctionnels digestifs

La patiente se stabilise sur le plan hémodynamique

Quelle est la suite de votre prise en charge?

1 - Transfert direct bloc opératoire

2 - Echographie abdominale

3 - TDM TAP

4 - Mutation réanimation

5 - Transfusion CGR

6 - Antagonisation par PPSB

TDM Abdomino-pelvien avec IV

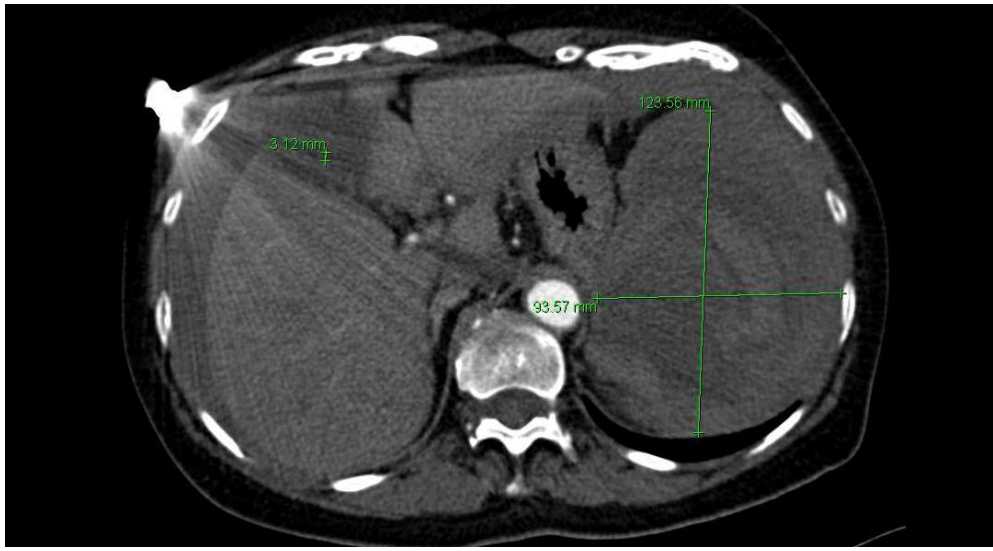

Conclusion:
rupture spontanée de la rate, sur hématome sous capsulaire rompu avec hémopéritoine diffus et extravasat au temps veineux

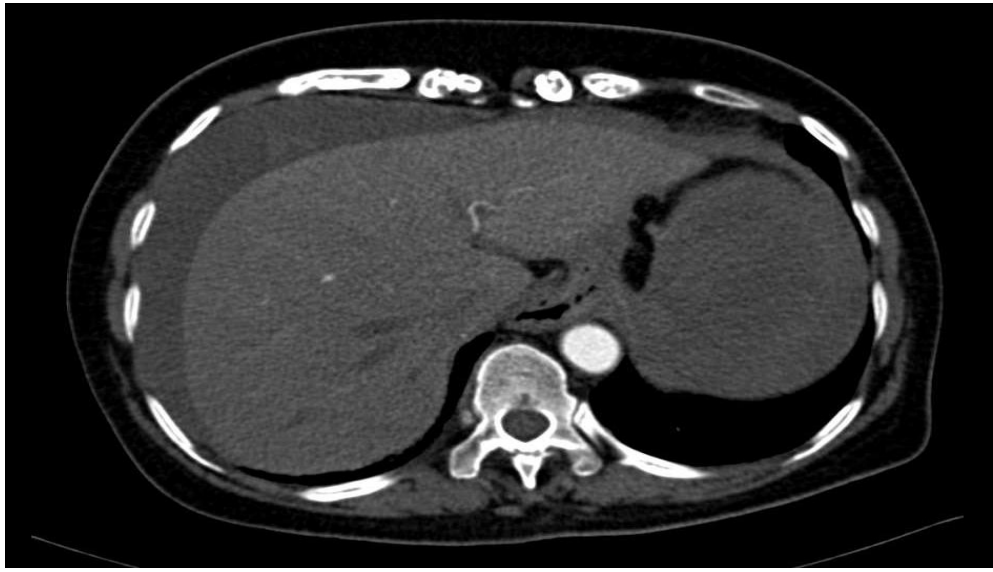

La patiente se dégrade à nouveau sur le plan hémodynamique,

un contrôle hémocue réalisé retrouve Hb: 35g/l

CAT?

1 - Transfusion CGR,PFC

2 - Antagonisation PPSB 25UI/kg

3 - Antagonisation PPSB 50 UI/kg

4 - Vitamine K 10mg IVL

5 - Embolisation saignement de la rate

6 - Splénectomie d’hémostase

CAT:

- Antagonisation Rivaroxaban par CCP à dose 50U/kg
- Transfusion: 4 CGR + 3 PFC
- Transfert au bloc opératoire pour splénectomie d'hémostase
  - Évacuation 2l Hémopéritoine
  - Splénectomie
  - Lavage péritonéal

Evolution rapidement favorable, sortie J+2 de réanimation

et retour à domicile à J+9 avec antibiothérapie par ORACILLINE