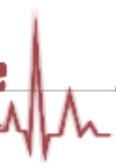


**Coeurs diabétiques et insuffisants rénaux aux urgences.
Des situations difficiles**

Rein sous assistance et cœur en arrêt

Dr Anne Ventura – urgentiste – Bourg en Bresse

- 03H29 le 28/07/13, vous partez en intervention au domicile d'un homme de 72 ans qui vient de s'effondrer à son domicile (Diabétique)
- A votre arrivée, 10 minutes après l'appel, les SP ont commencé une RCP et posé le DSA qui n'a pas choqué et dont la 2^o analyse démarre à l'instant



1 - J'enlève le DSA pour brancher le scope du SMUR

2 - Je demande la pose d'un abord veineux pour débiter l'adrénaline IV

3 - J'attends l'analyse et l'éventuel choc du DSA

4 - J'intube le patient

- Pendant que vous le conditionnez, la famille vous informe qu'il est suivi par les néphrologues pour des dialyses et que la prochaine est prévue demain
- Le patient est amputé du MID
- Ttt: Kardegic, Lantus, Kayexalate

Quelle voie d'abord?

1 - Une VVP à tout prix

2 - Une VVP mais pas du côté de la fistule

3 - Un KT IO

4 - Une administration intra trachéale

- L'IDE arrive à poser rapidement une VVP
- Dextro 9mM
- Après l'intubation le patient retrouve un rythme rapide à 140 évoluant très rapidement en TV sans pouls à 180

charge selectionnee 150 J

10 mm/mV

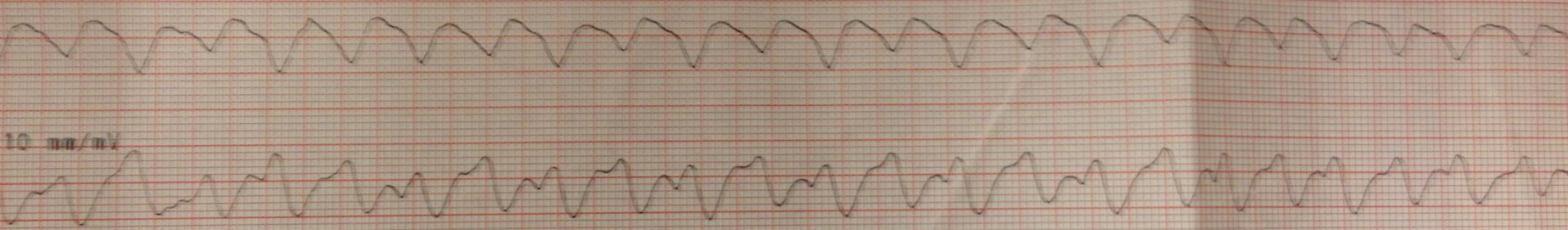25 mm/sec 1-30 Hz

10 mm/mV

charge a 150 J

PHILIPS

HEARTSTART MRx



Que faites vous?

1 - Adrénaline 1mg * 4 min

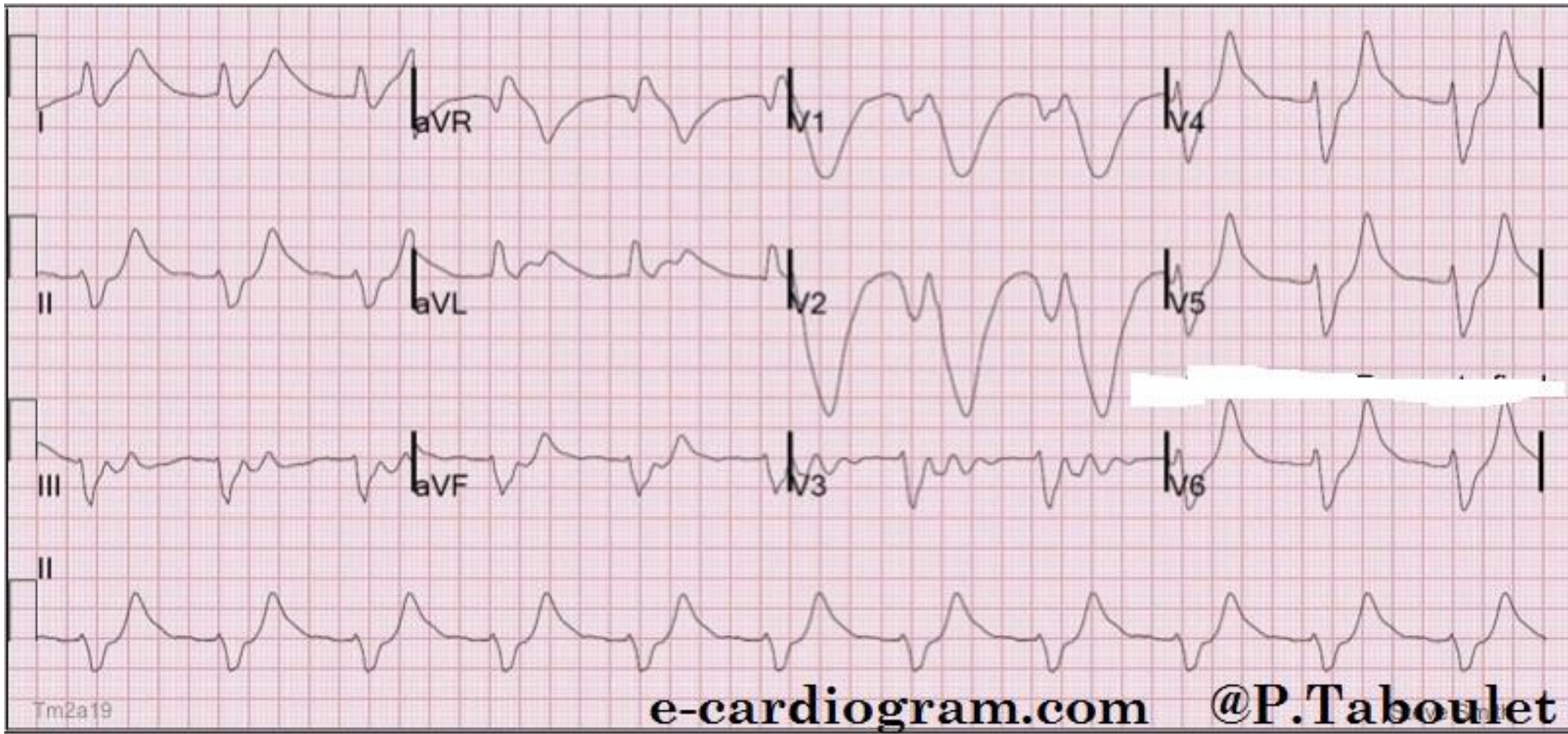
2 - Choc électrique

3 - Cordarone 300mg IV

4 - Chlorure ou gluconate Ca 10 ml IVL

5 - Insuline IV

- Le patient reçoit un choc, de l'adrénaline et de la cordarone. Il récupère une activité.



- Pendant le transfert il fait plusieurs épisodes de TV, cédant à chaque fois après le CEE
- Le patient arrive enfin en réanimation, toujours aussi instable sur le plan rythmique et avec une hémodynamique précaire

Que faites vous?

1 - Insuline + glucose

2 - Gluconate/Chlorure de Ca 10mL IV

3 - Sédation

4 - PSE de cordarone

5 - Coronarographie en urgence

6 - Iono en urgence (K+)

- Le patient a reçu du Gluconate de Calcium et une poche de Bicarbonates
- K+ 9.6...
- Amélioration rythmique + hémodynamique pendant 10 min
- Puis asystole non récupérée