RESCUe FMC

RESeau Cardiologie Urgence

Urgences cardio-chirurgicales

OAP SUR PROTHESE MECANIQUE

Dr Alexandre Guy – Urgentiste

Hôpital Edouardt Herriot

Le contexte…

- H de 70 ans
- **ATCD CHIRURGICAUX :**
  - Coarctation aortique 79
  - RVA mécanique de type bentall + PAC sur la CD 04 / Gradient de prothèse 9 mmHg
  - Pontage aorto coronarien (mammaire interne droite – IVA, mammaire interne gauche – bissectrice et marginale) 2010
  - Stent fémoral gauche
  - DAI triple chambre 2013
- **ATCD MEDICAUX :**
  - HTA
  - Dyslipidémie
  - Cardiopathie sévère mixte (FEVG 25-30%)
  - Hypothyroidie à la cordarone
  - IRC modéré DFG 46ml/min – créat 134umol/l 2013
  - Sténoses carotidienne asymptomatique à 80% bilatérales
  - Malaise hypotensifs

Ordonnance

- EUPANTOL 20 : 1 CP LE SOIR
- PREVISCAN 20 : INR CIBLE 2-3
- BISOPROLOL 2,5 : 1 CP MATIN ET SOIR
- TAHOR 80 : 1 CP LE SOIR
- CORDARONE 200 : 1 CP LE MATIN
- LASILIX 40 : 2 CP MATIN 1 CP MIDI
- ALDACTONE 25 : 1 CP MIDI
- PARACETAMOL 1G : ALD

HDM : Episode 1

- 27/02/2014
- Thrombo endartériectomie carotidienne droite prophylactique sous ALR
- Reprise anticoagulation par HNF S/C le 27/02/2013 à 20H
- Sortie le 02/03/2014 avec consultation dans 1 mois en vue de programmation côté gauche

ORDONNANCE DE SORTIE

Identification du prescripteur
HCL HOPITAL EDOUARD HERRIOT
CONVENTIONNE
5 PLACE D'ARSONVAL
69437 LYON CEDEX 03

=> 69 0 78181 0 1 2 2 1
TAR CONV. ZISD IK SPEC

[redacted]

Le 02/03/2014

Prescriptions relatives au traitement de l'affection de longue durée reconnue (liste ou hors liste)
(AFFECTION EXONERANTE)

- EUPANTOL 20 mg : 1 cp le soir
- BISOPROLOL 2.5 mg : 1 cp matin et soir
- TAHOR 80 mg : 1 cp le soir
- CORDARONE 200mg: 1 cp par jour le matin
- LASILIX 40 mg : 2 cp le matin et 1 à midi
- ALDACTONE 25 mg : 1 cp à midi
- CALCIPARINE 0.65ml : 1 injection SC matin et soir
- PARACETAMOL 1g : 1 cp matin midi et soir si douleur
- CONTRAMAL 50mg : 1 comprimé matin midi et soir si douleur malgré le PARACETAMOL.
- KARDEGIC 75mg : 1 sachet le midi au long cours

QSP 1 mois

[redacted] (IHL)

Que pensez vous de cette ordonnance?

1 - L'anticoagulation est correct

2 - HBPM à la place HNF

3 - Schéma HNF en 3 injections

4 - Reprise AVK seul

5 - Reprise AVK avec HNF

6 - Introduction NACO

0%

► Patient porteur d'une valve mécanique cardiaque

Pour les patients traités par AVK pour une PVM, dans le cadre d'une chirurgie ou d'un acte invasif programmé, et en dehors des procédures ne nécessitant pas d'arrêt systématique des antivitamines K :

- le relais des AVK par des héparines est recommandé en périopératoire (grade C) ;
- ce relais peut être effectué par HBPM (hors AMM) à dose curative en deux injections sous-cutanées quotidiennes, par HNF intraveineuse à la seringue électrique, ou par HNF sous-cutanée (2-3 injections/jour) à dose curative. Ces trois options sont possibles (grade B). Les HBPM étudiées dans cette situation sont l'enoxaparine et la dalteparine (niveau de preuve 2) ;
- en l'absence de données dans la littérature en périopératoire, pour les procédures à risque hémorragique modéré ou élevé, l'utilisation à dose curative d'HBPM en une injection par jour ou du fondaparinux ne peut être recommandée ;
- les héparines doivent être administrées à dose curative dans les 6 à 48 heures postopératoires, selon le risque hémorragique et le risque thrombo-embolique. Il est recommandé de ne pas reprendre les héparines avant la 6e heure ;
- si le traitement par héparine à dose curative n'est pas repris à la 6e heure, dans les situations où elle est indiquée, la prévention postopératoire précoce de la MTEV doit être réalisée selon les modalités habituelles.

Reprise des AVK et arrêt des héparines

En l'absence de risque hémorragique majeur et persistant, il est recommandé de reprendre les AVK dans les 24 premières heures. Sinon, dès que possible après l'intervention.

Il est recommandé de reprendre les AVK aux posologies habituellement reçues par le patient sans dose de charge.

HDM : Episode 2

- Le 17/03/2014 à 13H10….
- Appel C15 pour Dyspnée depuis 1 semaine + douleur épigastrique
- Equipe SMUR à domicile
- Transport sur SU

Etat au moment de la prise en charge : heure : 13H25 confié par :

Hémodynamique
PAs/d 101/68
PAm FC 70
diurèse PVC
abord vasculaire

Ventilation VS / VNI / VC
SpO2 98% O2 L/min
PetCO2 FiO2
FR Vt
PI PE
IOT / INT / ML / trachéotomie

Neurologie AG / ALR
GCS = 15 E4M6V5
pupilles : D = G =
S. méningés
déficit

Autres
EVA / EN
SNG ☐
SAD ☐
drains ☐
T° °C
Glu mmol/L
Hb g/L

Gestes et traitements réalisés avant la prise en charge :
O2 par SSP
tt : calciparine pot qq en relai des AVK et ds l'attente de la carotide
Examen :
- persistance de la douleur, qui disparaît rapidement après TNT
- ECG parfaitement interprétable / référence + électrostimulé
- Echo → VG globalement altéré
→ akinésie postéro-inférieure
→ IM modérée
→ IA ?, Ao 29 mm
→ pas de péricarde
- petite TA, sans signe de choc, pas de tamponnade

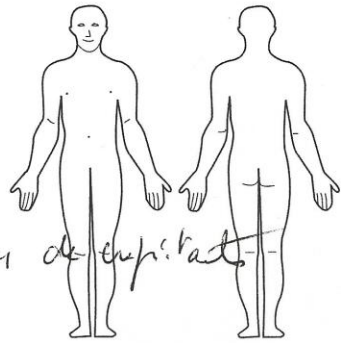

Scope. ECG : Rythme électrostimulé

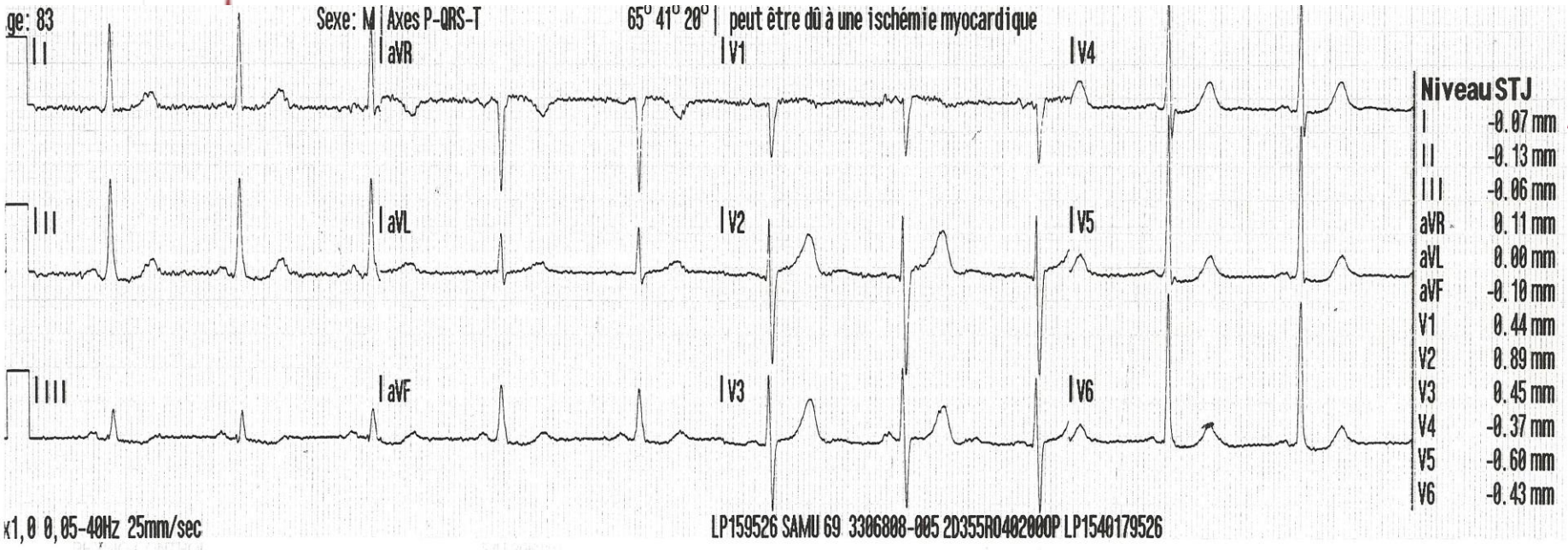

- Biologie :
  - Hb : 133 g/l
  - Plaquettes : 222 000
  - GB : 4 150
  - TCA : 80,1 sec
  - INR 1,01
  - Troponine I HS : 83 ng/l
  - BNP : 3805 ng/l
  - Créatinine 180 mmol/l (MDRD : 33 ml/mn
  - CRP :3,4 mg/l
  - D-Dimères : 2,180
- La clinique au SU :
  - Crépitants 1/3 des 2 champs
  - Pas d'OMI
  - Souffle IA non connu
  - Pas de frottement péricardique
  - Leger TJ

Hypothèses Diagnostiques

1 - Pneumopathie

2 - Décompensation cardiaque post opératoire

3 - Thrombose de prothèse

4 - EP

Arguments pour une Thrombose de prothèse Aortique

1 - Abolition bruits de la prothèse

2 - Apparition / majoration souffle systolique

3 - Apparition / majoration souffle diastolique

4 - Hypotension

5 - Signes d’ IC congestive

6 - Syncope

Notre patient

- Dégradation sur le plan respiratoire et hémodynamique
- Mutation USIC
  - CPAP
  - Soutien vasopresseur : NA + Dobutamine
- TA 81/46 FC 68 SpO2 100%

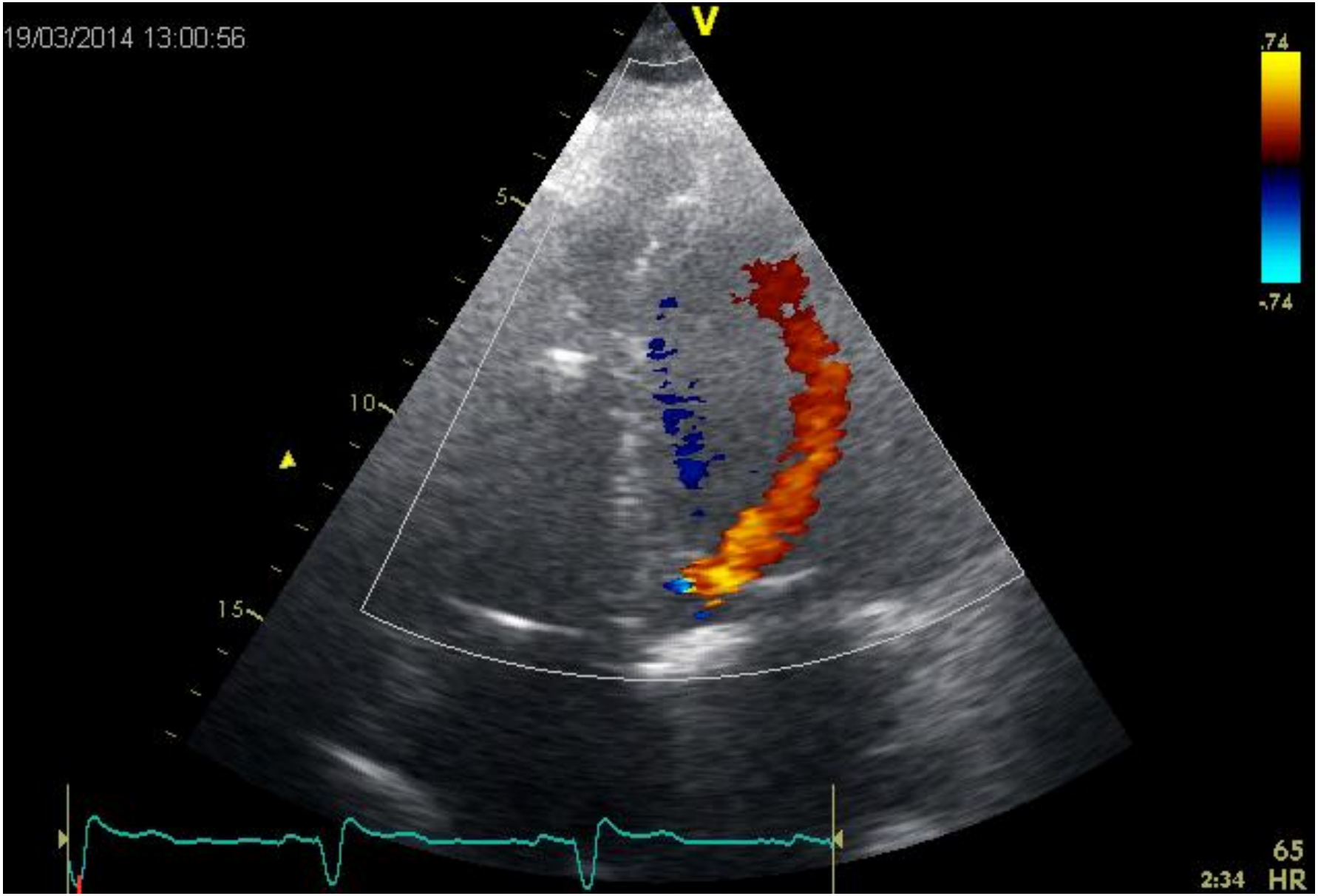
19/03/2014 13:00:56
V
A
5
10
15
.74
-.74
65
2:34
HR

Echo….

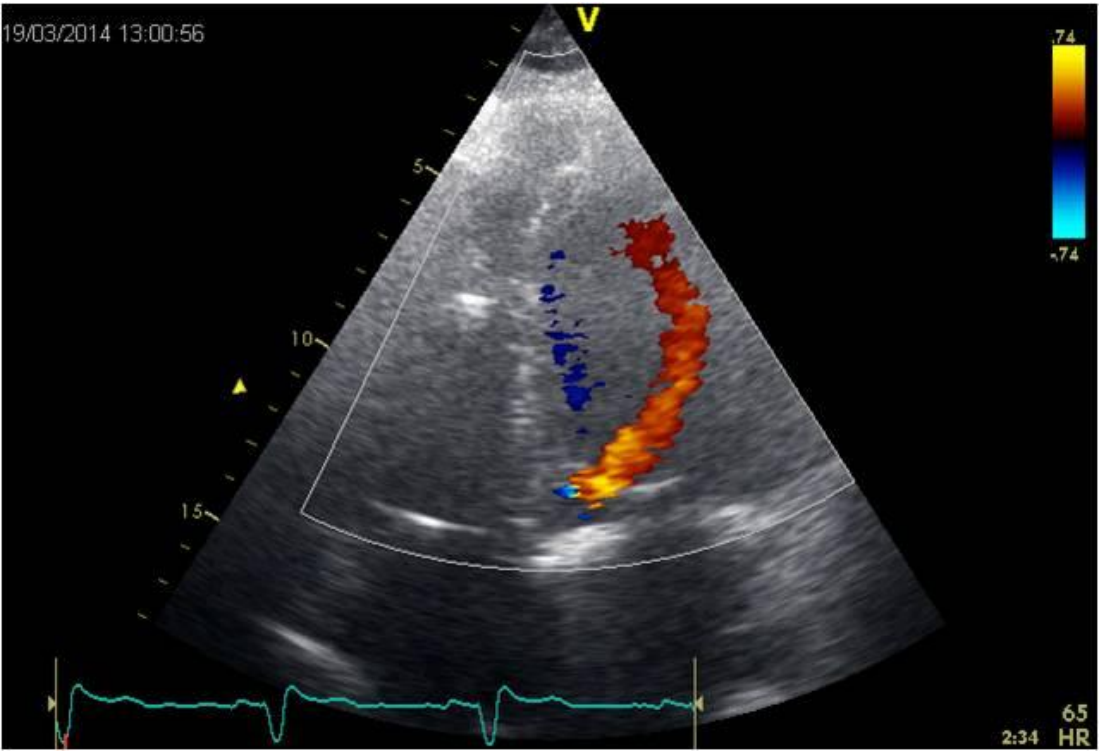

1 - Coupe Parasternale grand axe

2 - Coupe Apicale

3 - Doppler couleur montrant une IA

4 - Doppler couleur montrant une IM

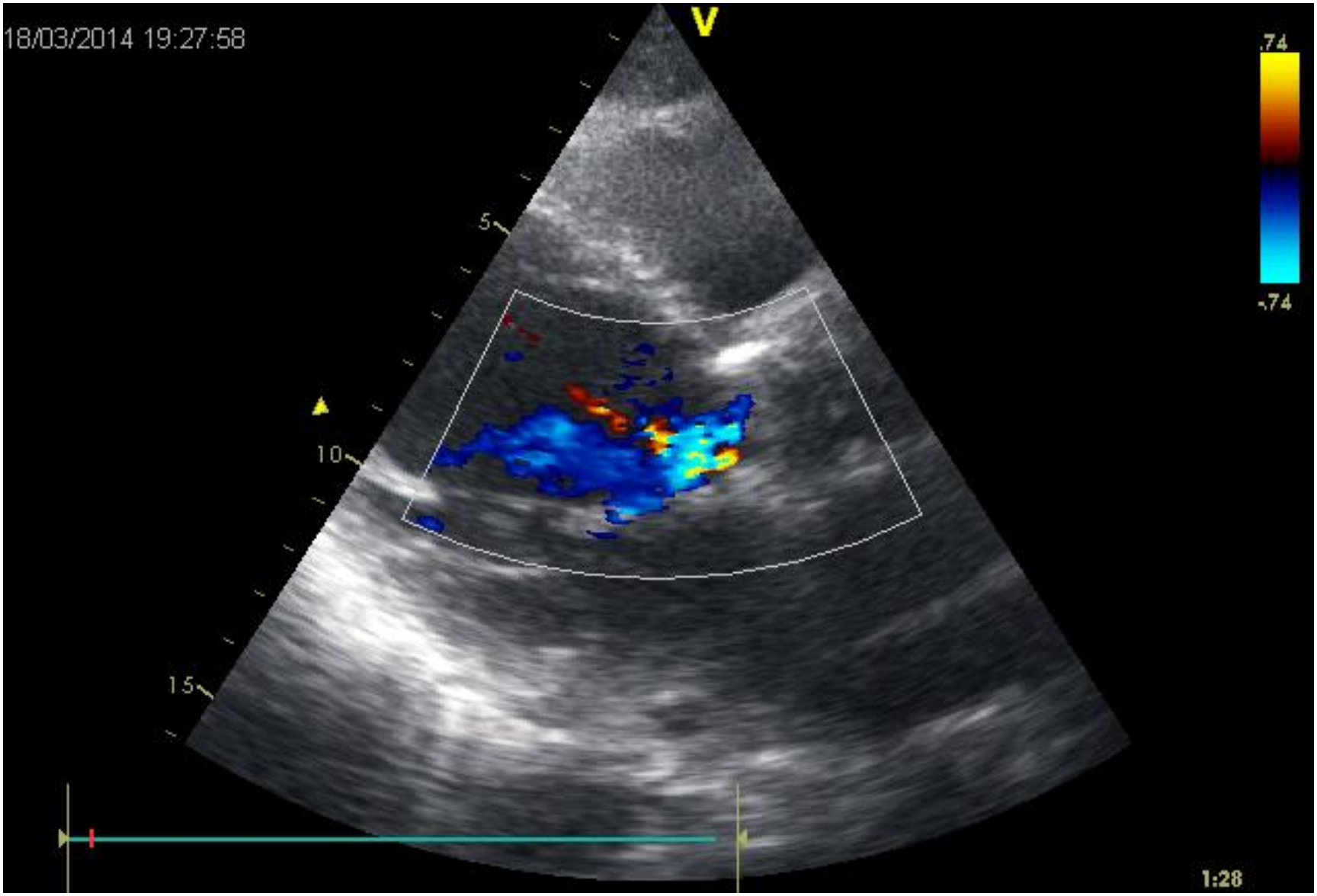
18/03/2014 19:27:58
V
5
10
15
.74
-.74
1:28

Echo…

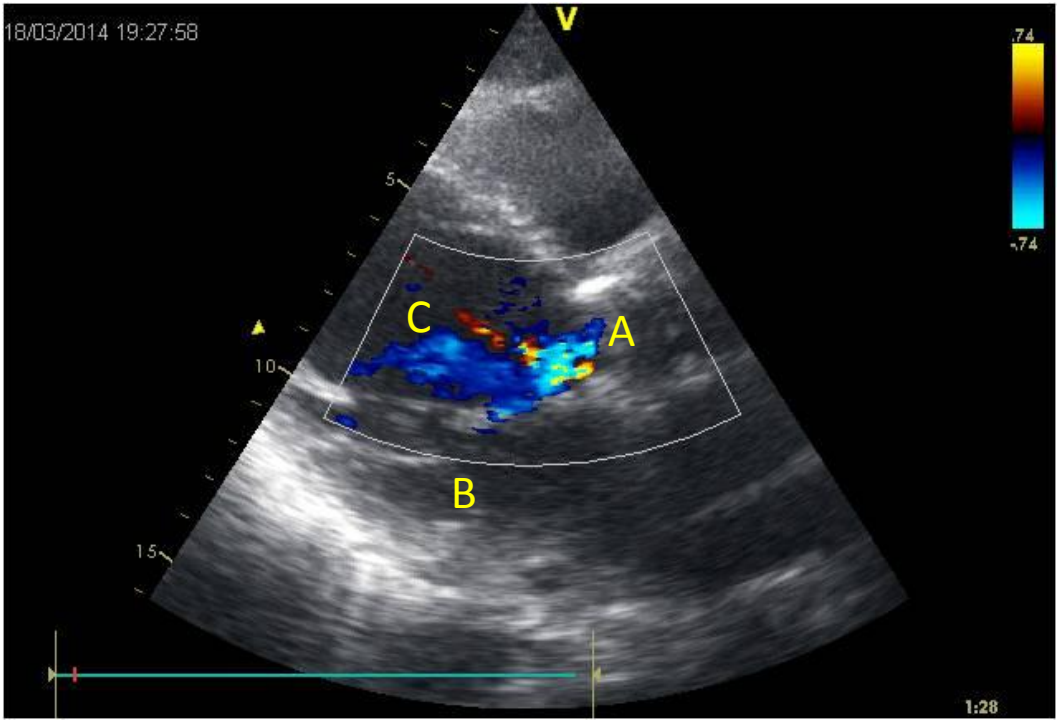

1 - Couper Parasternale grand axe

2 - Coupe Parasternale petit axe

3 - A correspond Aorte

4 - B correspond au VD

5 - C correspond au VG

Radio-cinéma prothèse aortique

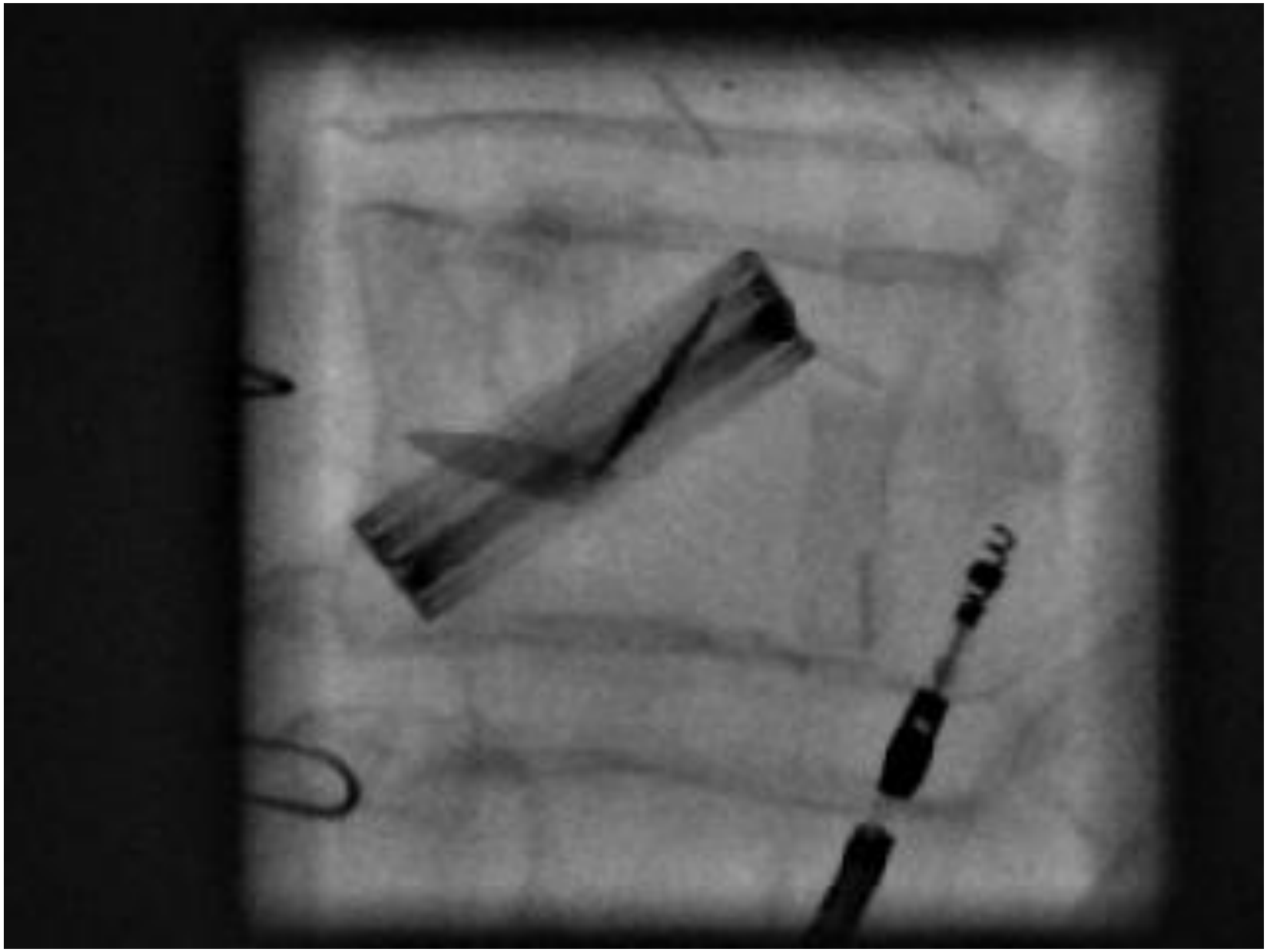

Radio-cinéma prothèse aortique

1 - Blocage ailette

2 - Pas de blocage

CAT ?

1 - Traitement chirurgical en urgence

2 - Thrombolyse

3 - HNF au PSE

Table 1. Recommendations in left-sided obstructive prosthetic valve thrombosis.

Guideline	Publication year	Main determinant	Treatment[a]
ESC[4]	2007	All patients	Surgery (I, C) (Fibrinolysis if surgery is contraindicated)
ACC/AHA[22]	2008	NYHA III–IV	Surgery (IIa, C) (fibrinolysis if surgery is contraindicated or unavailable)
		NYHA I–II, large thrombus burden	Surgery (IIa, C)
		NYHA I-II, small thrombus burden	Thrombolysis (IIb, B)
SHVD[23]	2005	Thrombus size >5 mm	Thrombolysis (regardless of NYHA class, unless contraindicated, presence of left atrial thrombus is contraindication)
ACCP[24]	2008	Thrombus burden <0.8 cm^2	Thrombolysis (II, C) (regardless of NYHA class)
		Thrombus burden >0.8 cm^2	Surgery (II, C) (thrombolysis if surgery is high risk or unavailable)

[a]Class and level of evidence are given. ACC/AHA, American College of Cadiology/American Heart Association; ACCP, American College of Chest Physicians; ESC, European Society of Cardiology; NYHA, New York Heart Association; SHVD, Society of Heart Valve Disease.

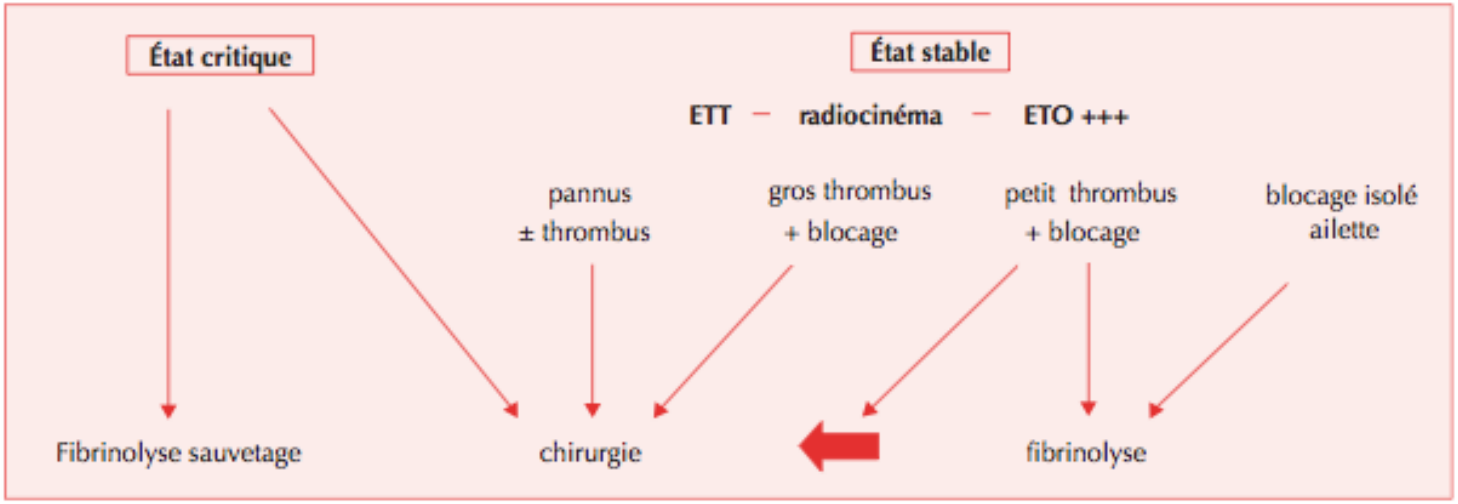

Figure 6. Algorithme décisionnel en fonction de l'état clinique du patient et des données des examens complémentaires.

TTT par Thrombolyse 90 mg sur 2H

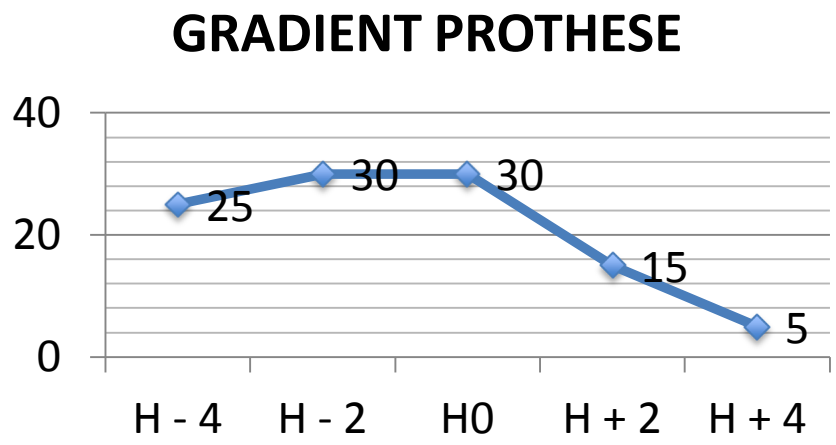

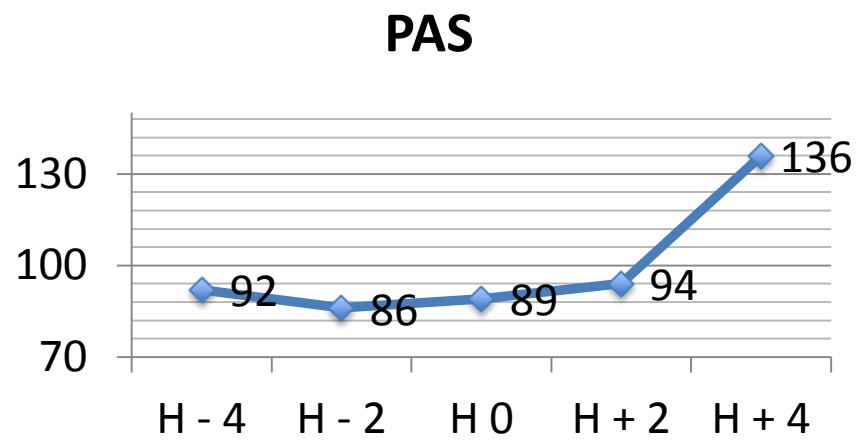

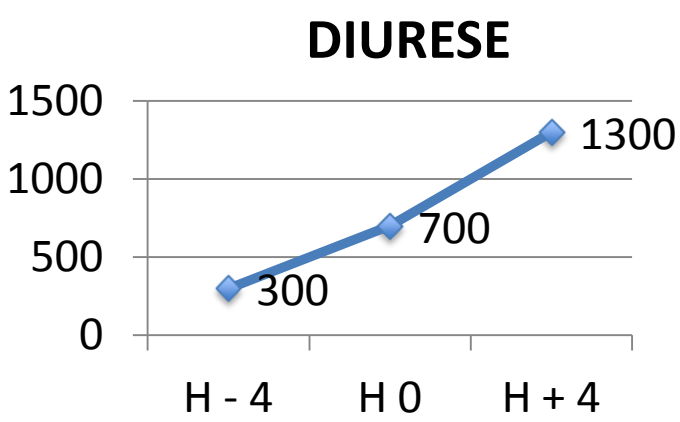

STOP PSE NA

PSE DOBU 1Oug/kg/min ➔ 5 ug/kg/min

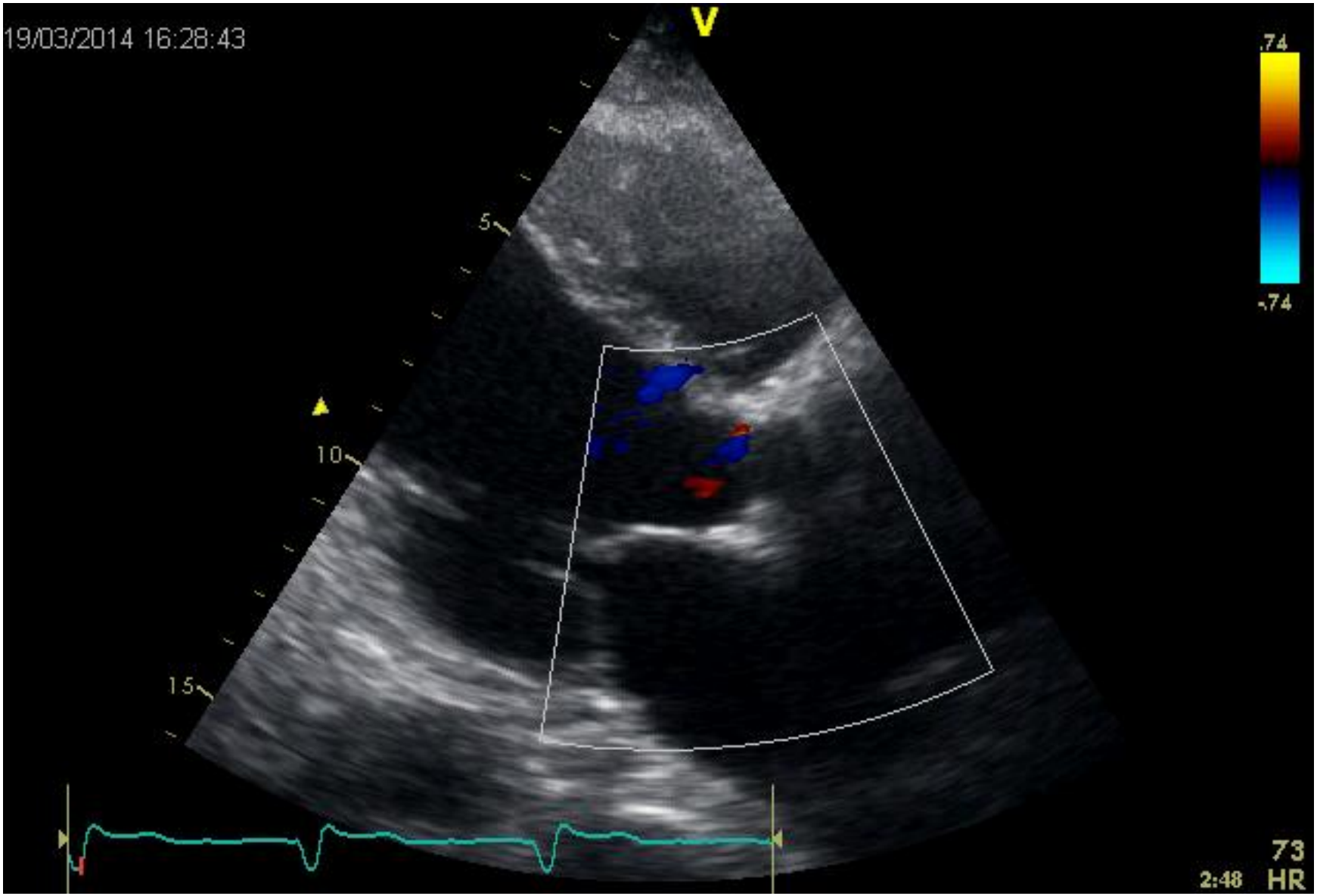
19/03/2014 16:28:43
V
5
10
15
.74
-.74
73
2:48
HR

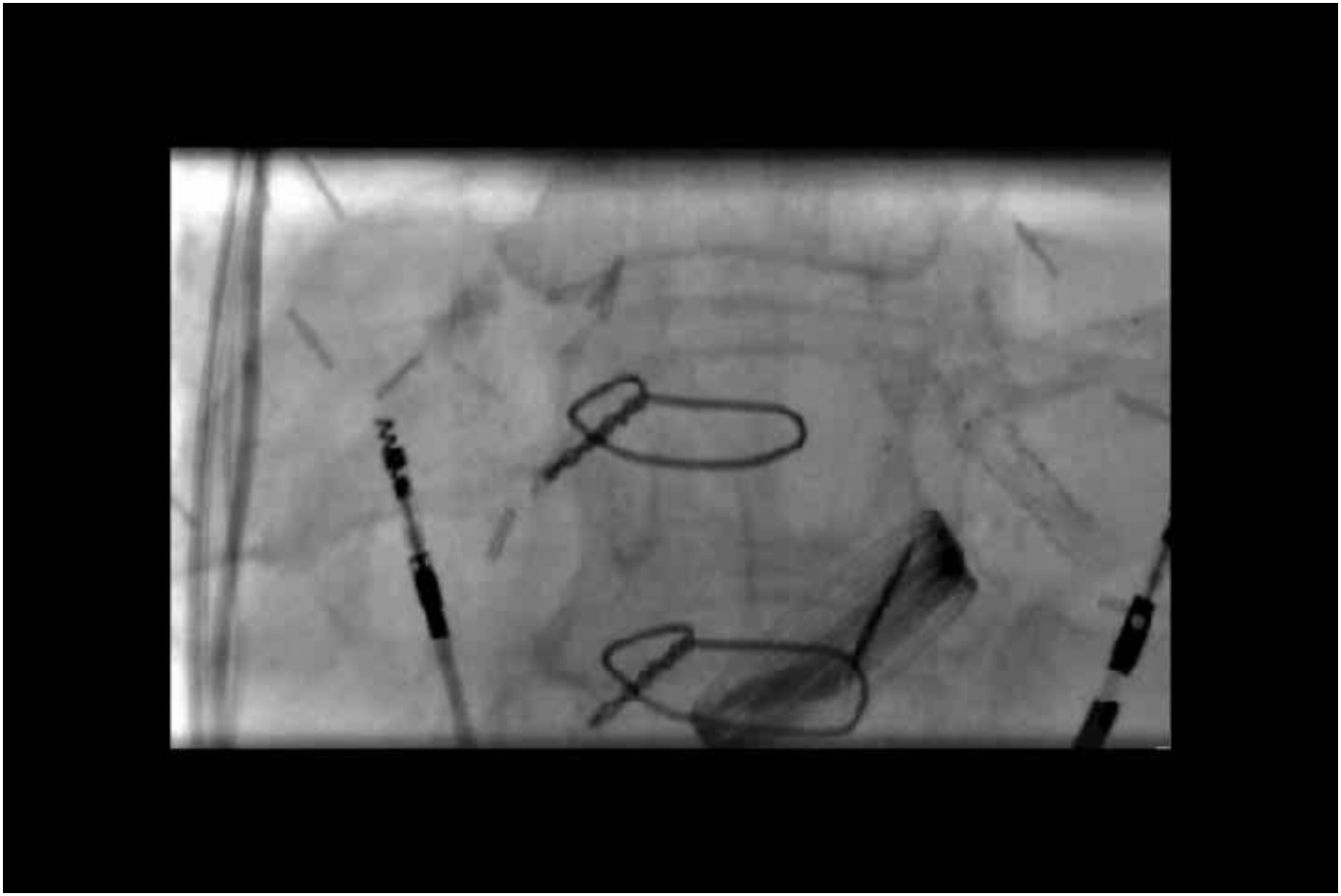

HDM : Episode 3

- Amélioration clinique et biologique
- Contrôle échographique :
  - Gradient transprothétique : 4 mmHg
  - Petite IA, IM grade 2
- Annulation opération carotide G
- Et le relai HNF/AVK….

Reprise de la COUMADINE. On cible un INR entre 3 et 4 en association avec l'ASPIRINE.
Le risque de rethrombose de sa prothèse est très élevé. Le suivi de l'anticoagulation doit être très strict et on accepte un sur-risque hémorragique de l'association COUMADINE-ASPIRINE.
Un chevauchement de 48h00 d'INR efficace (>3) et de TCA efficace est aussi recommandé ici.
Dès que l'INR est stabilisé depuis 48h00 le patient peut sortir.