L'échographie d'urgence dans l'état de choc

MC Lablanche, MC Petitjeans
HIA Desgenettes
Pôle Anesthésie-Réanimation-Urgences-Bloc

Service de santé des armées

QUEL CONTEXTE?

urgence

choc

Hors plateau technique radiologique

Personnel non échographiste

Rapidité

Efficacité

<u>Sujet restreint à ceci :</u>

« Quelles sont les questions simples et utiles auxquelles l'examen échographique rapide (urgence) et pratiqué par un non-échographiste formé, peut répondre? »

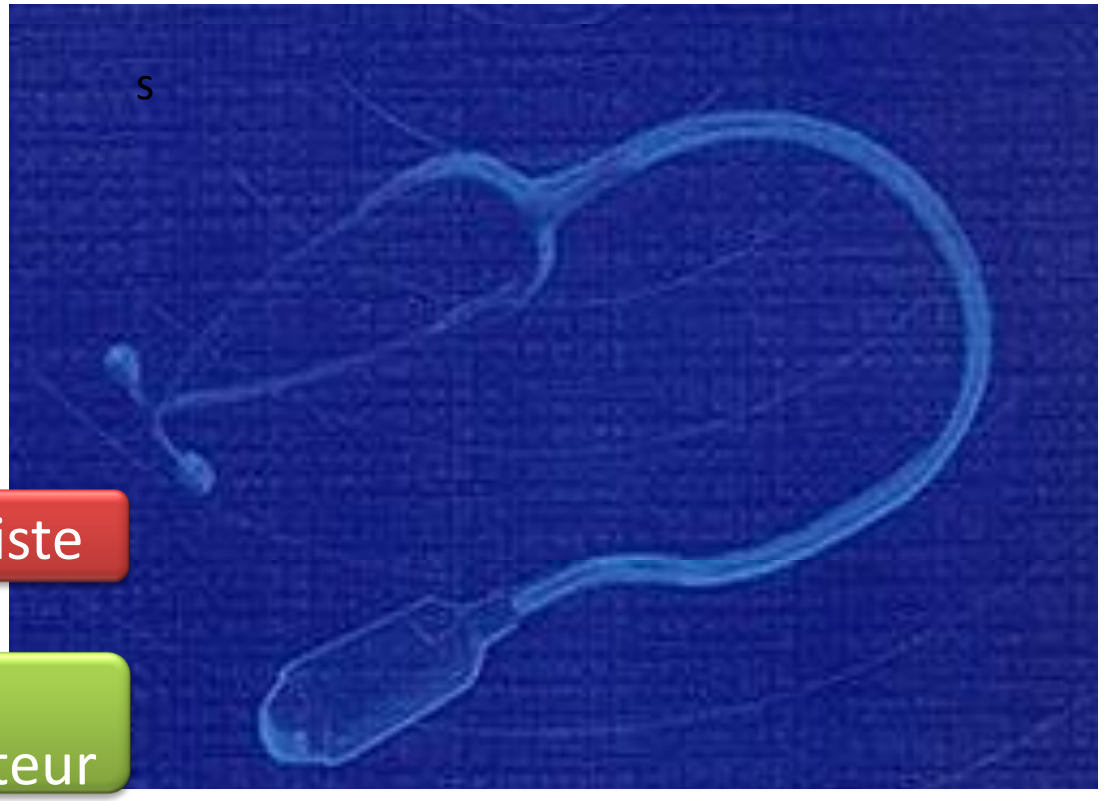

POUR QUI?

L'urgentiste

Le réanimateur

Validité du concept?

~~« Traditionnelle »~~
~~par échographiste~~
~~en radio/cardio…~~

Pré-hospitalier, Urgences, Réa

Non-échographiste à formation brève

Validité des **échographes portables**

- [1] Vignon P. Échocardiographie portable : utile ou futile ? Arch Mal Coeur
- 2003;96:1202–9.
- [2] Kobal SL, Atar S, Siegel RJ. Hand-carried ultrasound improves the bedside
- cardiovascular examination. Chest 2004;126:693–701.
- [3] Mondillo S, Giannotti G, Innelli P, Ballo PC, Galderisi M. Hand-held
- echocardiography: which usefulness? Who user? Int. J. Cardiol. (in
- press).
- [4] Spevack DM, Tunick PA, Kronzon I. Hand-carried echocardiography in
- the critical care setting. Echocardiography 2003;20:455–61.
- [5] Goodkin GM, Spevack DM, Tunick PA, Kronzon I. How useful is handcarried
- bedside echocardiography in critically ill patients? J Am Coll
- Cardiol 2001;37:2019–22.
- [6] Vignon P, Chastagner C, François B, Martaillé JF, Normand S, Bonnivard
- M, et al. Diagnostic ability of hand-held echocardiography in ventilated
- critically ill patients. Crit Care 2003;7:R84–R91.
- [7] Vignon P, Frank MBJ, Lesage J, Mücke F, François B, Normand S, et al.
- Hand-held echocardiography with Doppler capability for the assessment
- of critically-ill patients: is it reliable? Intensive Care Med 2004;30:718–23.

Validité d'une **formation rapide** concernant des utilisateurs inexpérimentés :

- Cholley B, Ducros L, Broche C, Plaisance P, Payen D. Impact of portable ultrasound used by minimally trained physicians in pre-hospital emergencies. Crit Care Med 2004;32(suppl):S175.
- DeCara JM, Kirkpatrick JN, Spencer KT, Ward RP, Rasza K, Furlong K,et al. Use of hand-carried ultrasound devices to augment the accuracy of medical student bedside cardiac diagnoses. J Am Soc Echocardiogr 2005; 18:257–63.
- Duvall WL, Croft LB, Goldman ME. Can hand-carried ultrasound devices be extended for use by the noncardiology medical community? Echocardiography 2003;20:471–6.
- Alexander JH, Peterson ED, Chen AY, Harding TM, Adams DB, Kisslo JA. Feasibility of point-of-care echocardiography by internal medicine house staff. Am Heart J 2004;147:476–81.
- Spurney CF, Sable CA, Berger JT, Martin GR. Use of and-carried ultrasound device by critical care physicians for the diagnosis of pericardial effusions, decreased cardiac function, and left ventricular enlargement in pediatric patients. J Am Soc Echocardiogr 2005;18:313–9.
- Pershad J, Myers S, Plouman C, Rosson C, Elam K, Wan J, et al. Bedside limited echocardiography by the emergency physician is accurate during evaluation of the critically ill patient. Pediatrics 2004;114:e667–e671.

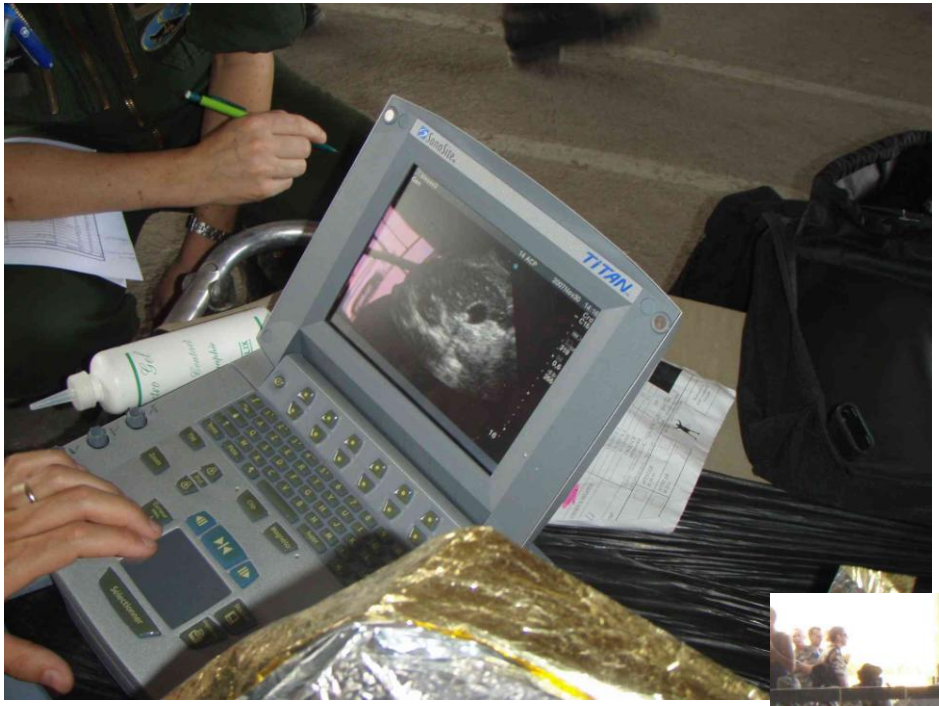
TITAN

Echo : Quelques Notions de Base/Rappels

- Mettre la sonde

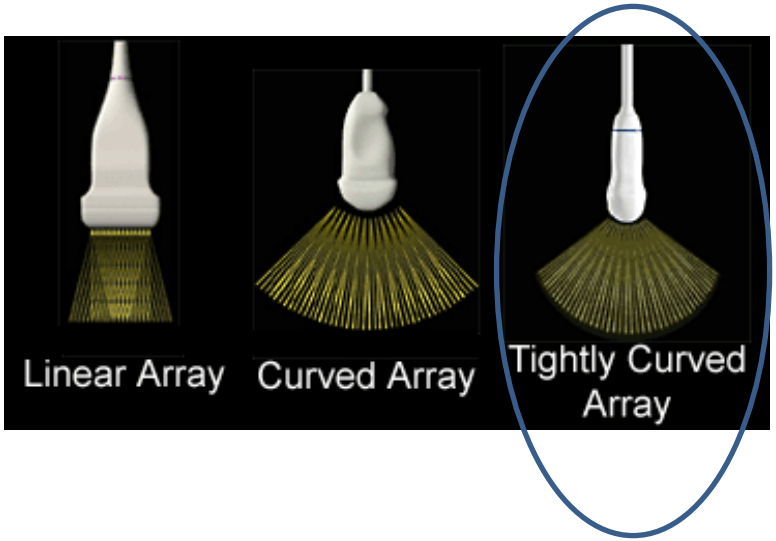

- Pose ECG 3 électrodes
- Touche « on »
- Sélection le type d'examen ⟹ ETT
- Mettre gel

En Avant !

Quelques notions (suite) : les modes échocardiographiques

Mode Bidimensionnel

- Juxtaposition de lignes de tirs ultrasonores
- Balayage sectoriel
- Maximum d'information avec un secteur étroit et peu profond

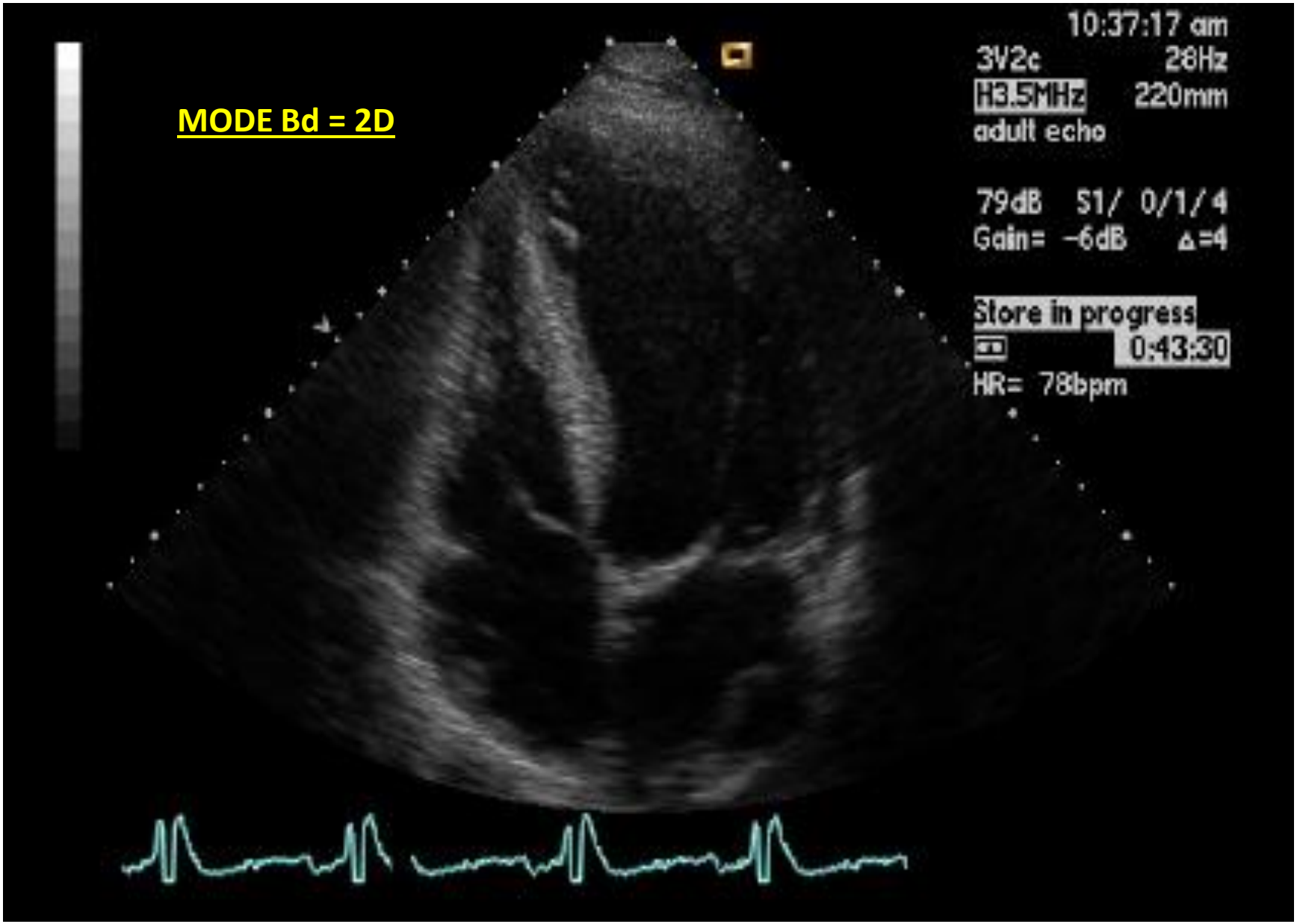

= une ***« coupe anatomique »*** dans le plan de la sonde

Mode TM

- Déroulement dans le temps des informations contenues sur une ligne de tir ultrasonore sélectionnée
- Dépendant de la qualité de l'image 2D

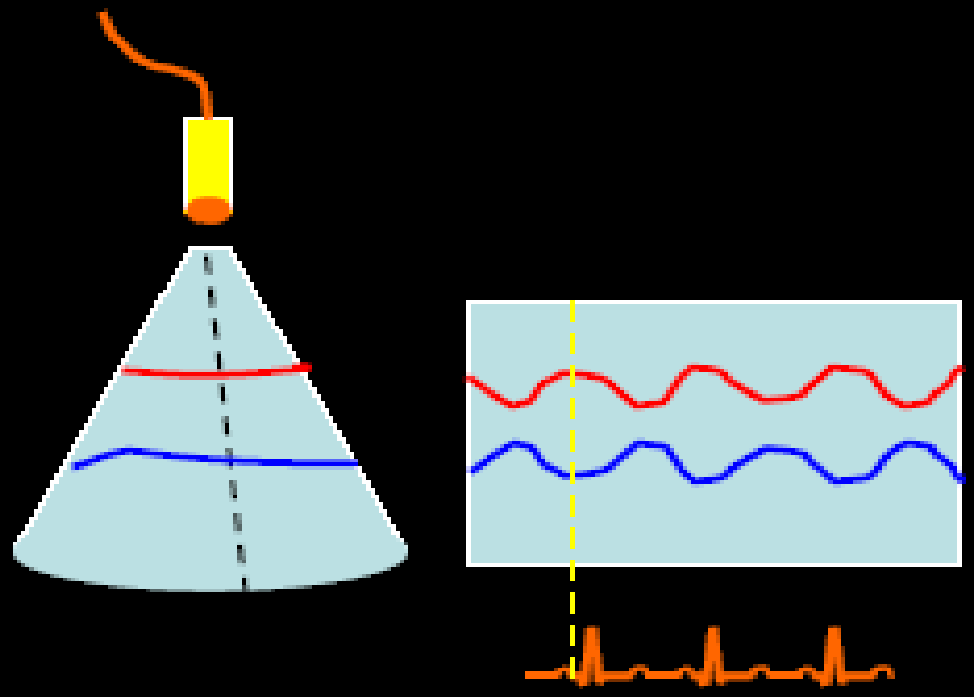

Vue « 2D » Vue « 1D »

Mode TM

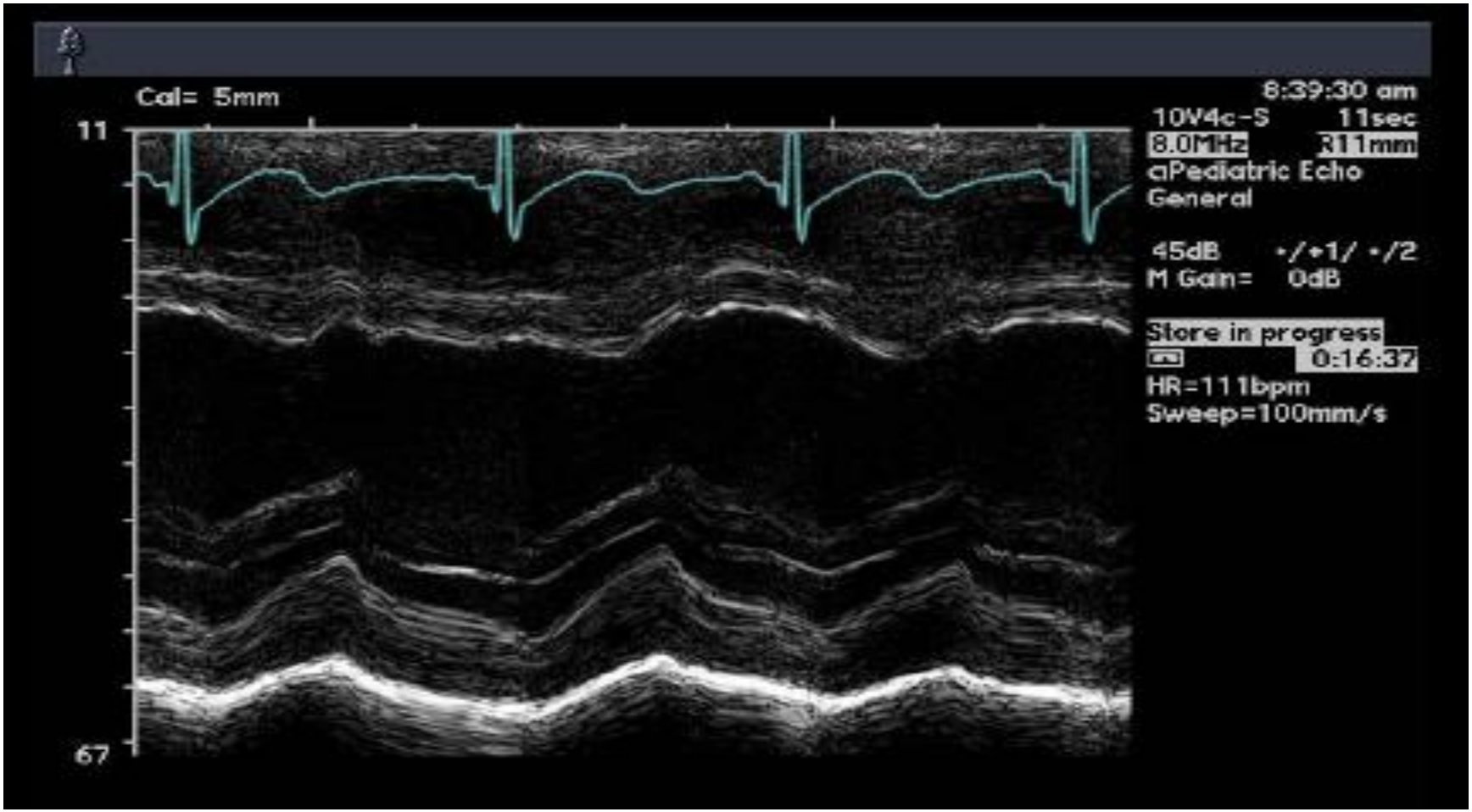
Cal= 5mm
11
67
8:39:30 am
10V4c-S
11sec
8.0MHz
R11mm
aPediatric Echo
General
45dB
+/+1/ +/2
M Gain= 0dB
Store in progress
0:16:37
HR=111bpm
Sweep=100mm/s

Modes Doppler

- Renseigne sur la vitesse de déplacement d'une cible par analyse du décalage de fréquence entre émission et réception
- 4 modes Doppler :
  - Pulsé
  - Continu
  - Couleur
  - Tissulaire

Doppler Mitral

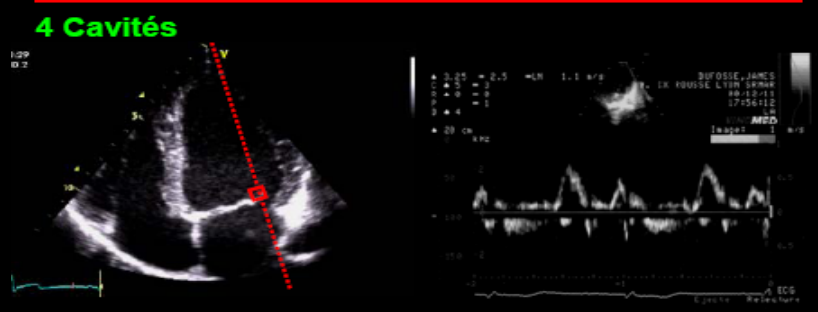

Fenêtre d'échantillonnage doppler située à la pointe de la mitrale

Positions « académiques »…

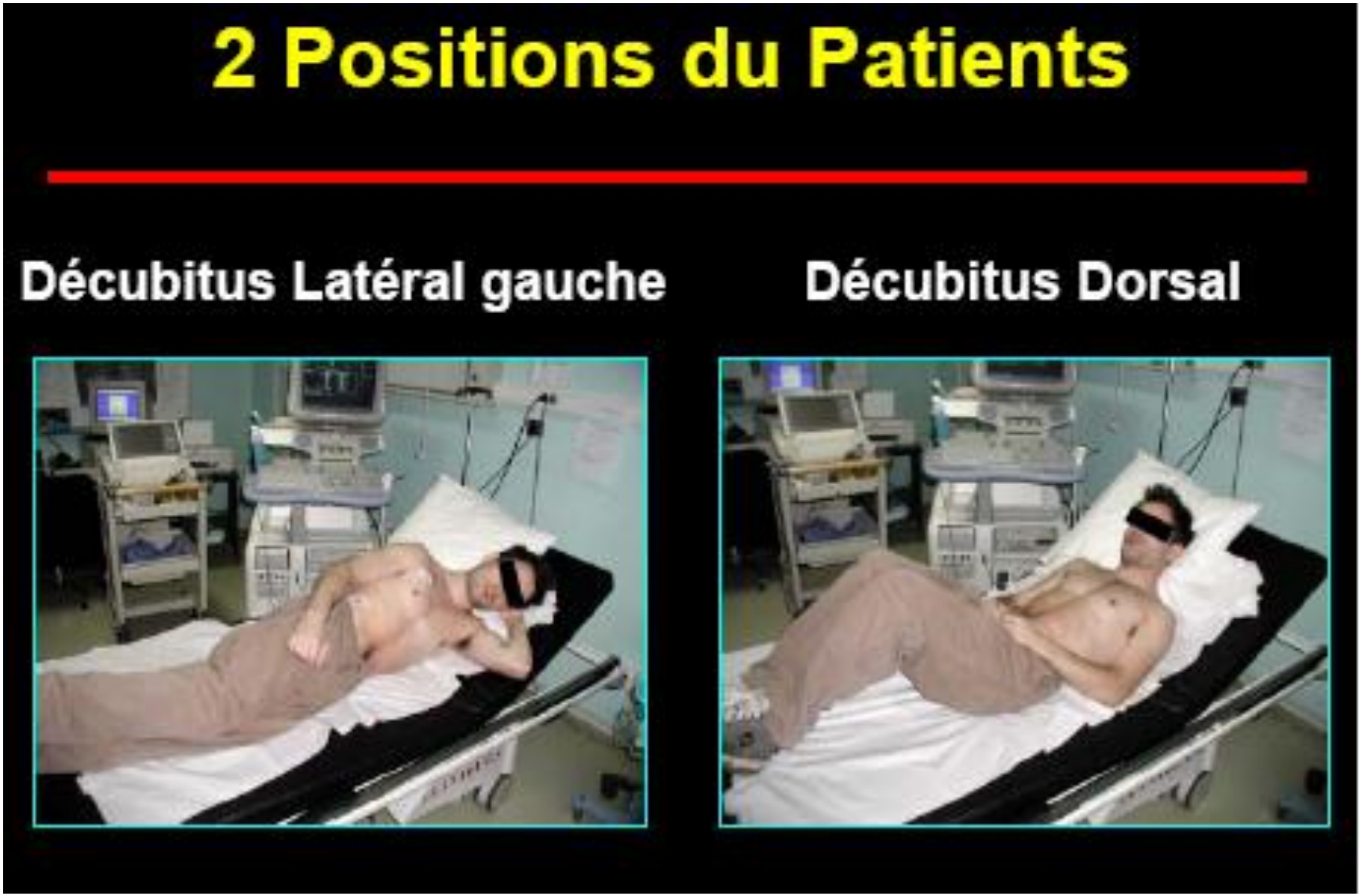

MAIS en urgence?...

Position de l'échographe

Intérêt du Tracé ECG

Permet de référencer les évènements écho-dopplers par rapport au cycle cardiaque

Télé-diastole

Fenêtres échographiques

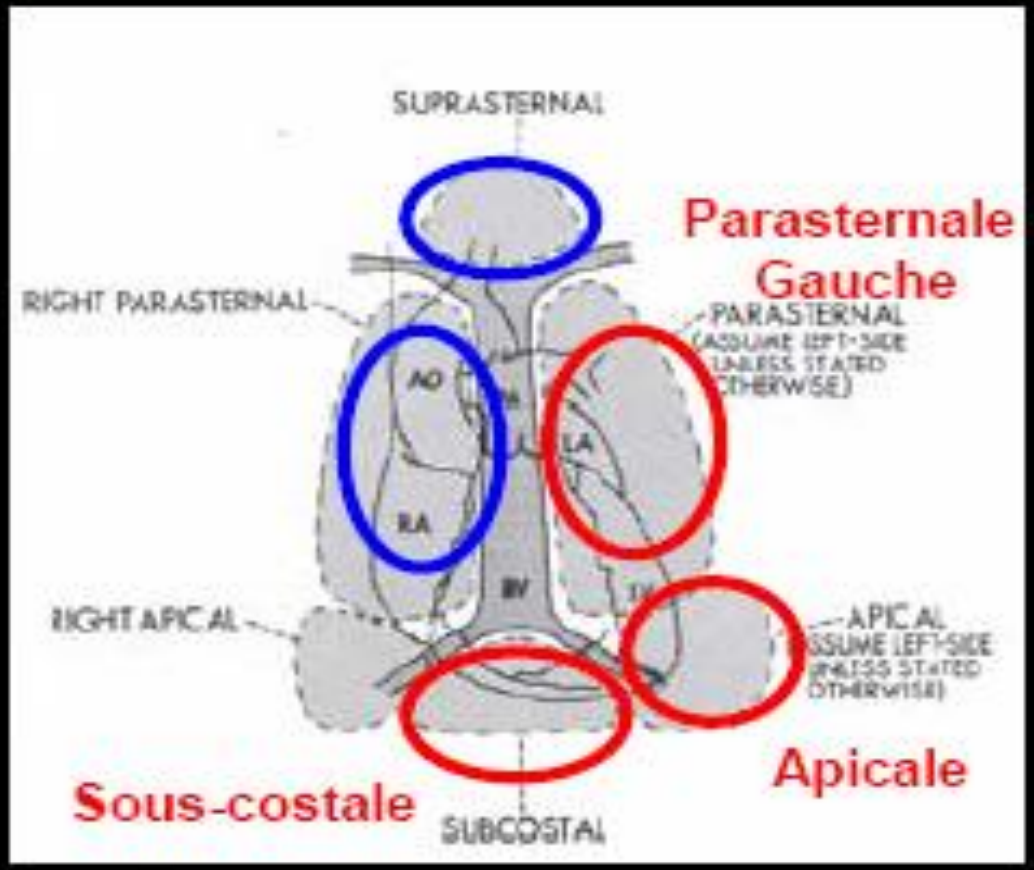

American Society of Echocardiography (ASE) Guidelines

3 Incidences de base pour explorer les 3 plans de l'espace

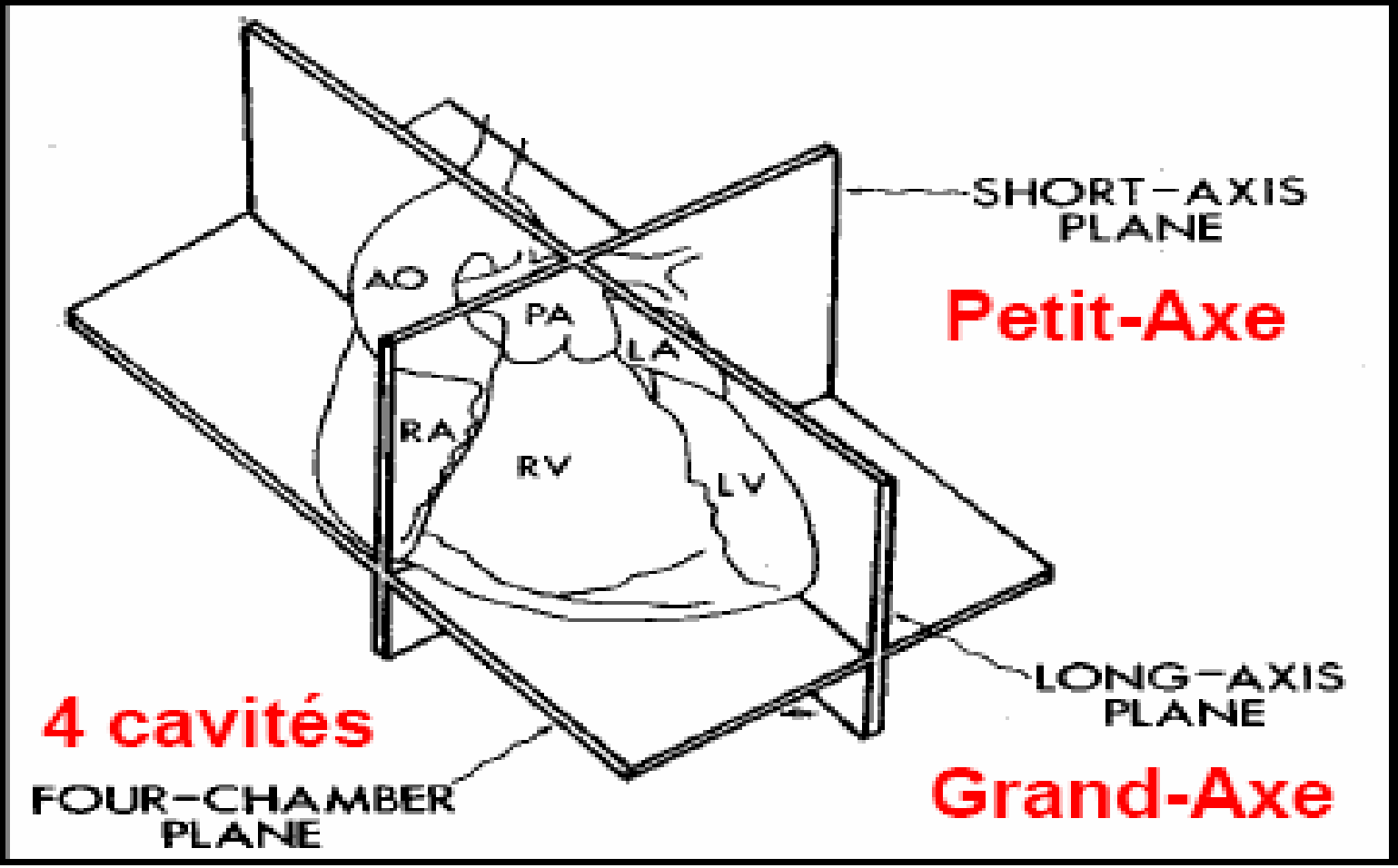

Parasternale Gauche Grand-Axe (PSGGA)

- Patient en DLG
- 4^{em} EICG
- "Le plus Haut et le plus en-dedans possible"
- Repère en dedans
- Légère inclinaison de la sonde
- Coupe longitudinale du coeur

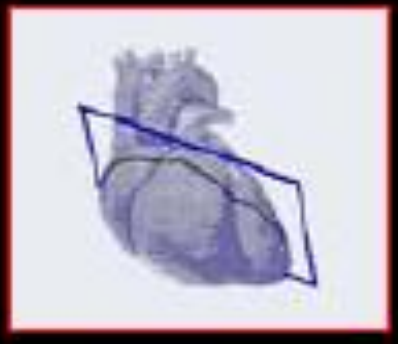

Parasternale Gauche Grand-Axe (PSGGA)

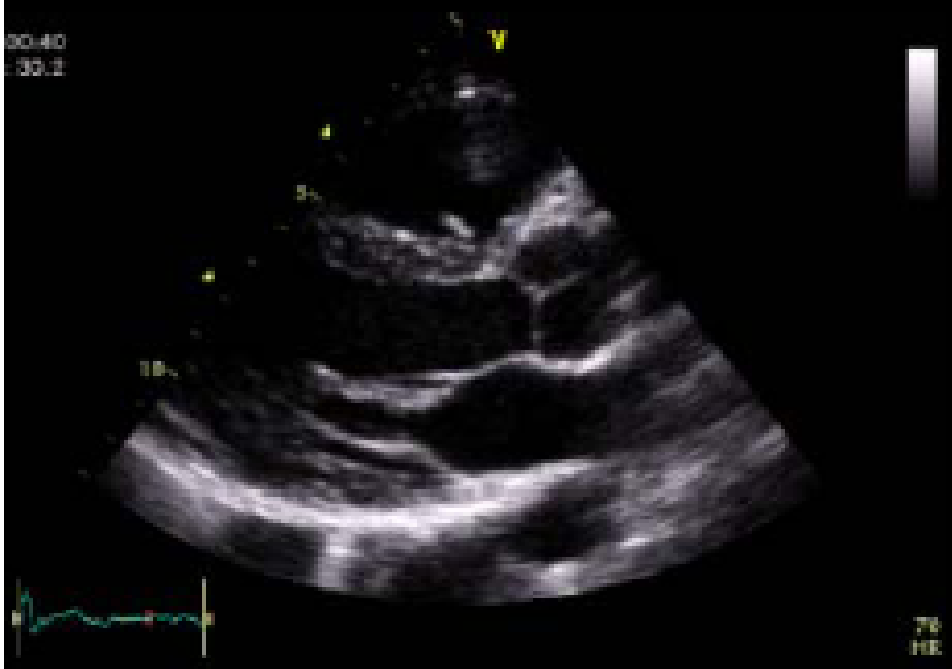

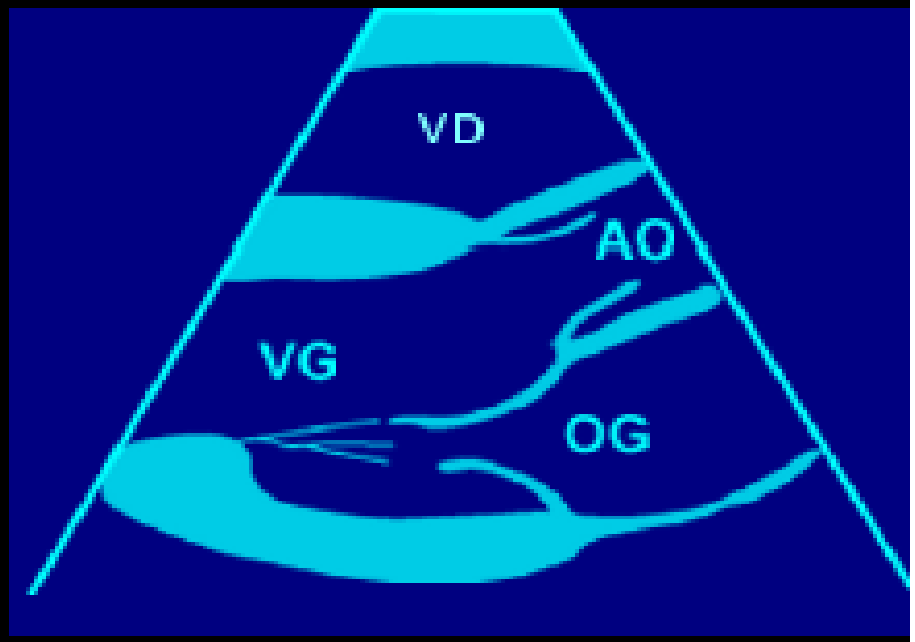

Incidence de choix pour mesurer le diamètre des cavités et l'épaisseur des parois car les parois sont perpendiculaires au flux d'ultrasons

Parasternale Gauche Petit-Axe (PSGPA)

- Patient en DLG
- 4ème EICG
- Rotation de 90° par rapport à la coupe PSGGA dans le sens horaire
- Coupe transversale du coeur

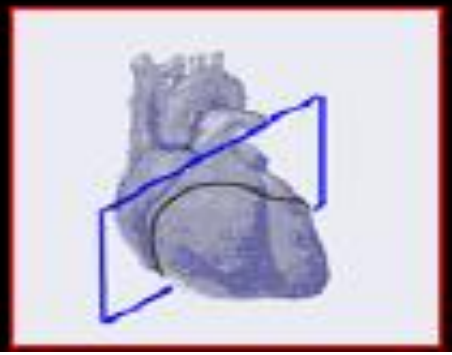

Parasternale Gauche
Coupe des piliers

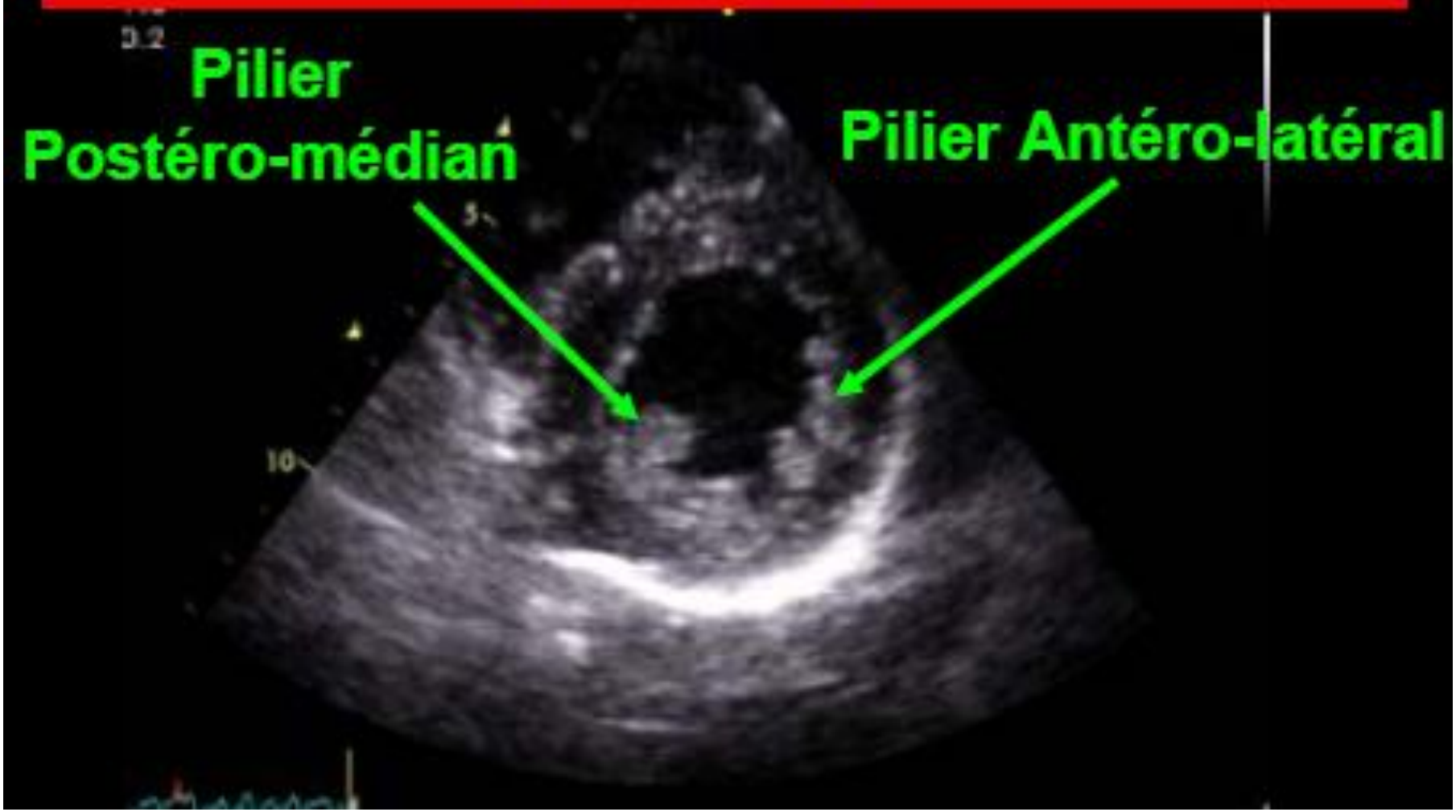

4 Cavités

- Patient en DLG
- Apex = choc de pointe
- Parfois aisselle
- Repère en dehors
- Légère inclinaison de la sonde
- Coupe les 4 cavités cardiaques

4 Cavités

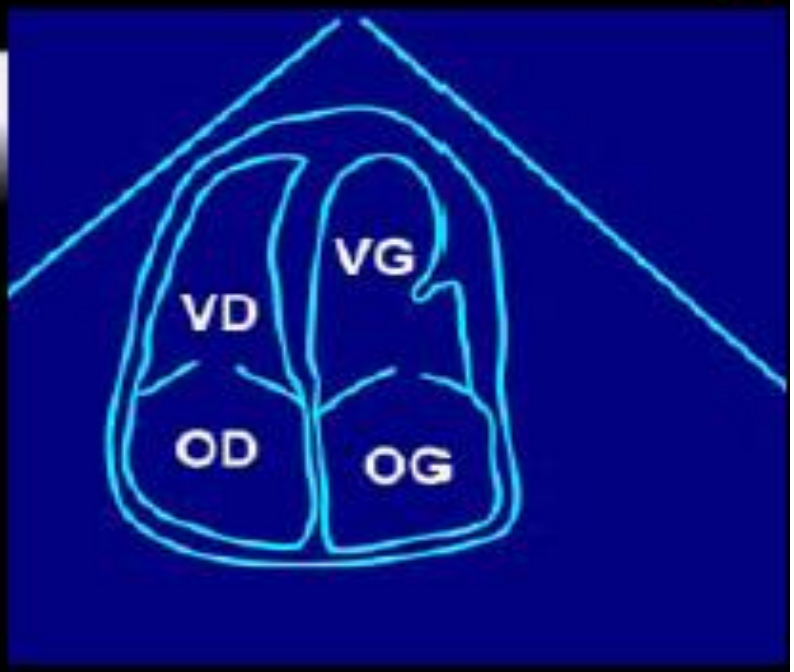

Incidence de choix pour réaliser des mesures dopplers car le faisseau d'ultrason est dans l'axe des flux sanguins à travers les orifices cardiaques

5 Cavités

- A partir de la coupe 4 cavités
- Inclinaison de la sonde vers le haut
- Mêmes structures visualisées que sur la coupe 4 cavités, avec en plus la filière aortique

Sous-costale Grand-Axe

- Patient en Décubitus Dorsal
- Genoux fléchis
- Capteur sous-xiphoïdien
- Repère en dehors
- Coupe proche du PSGGA

Sous-costale orientée vers la VCI et les VSH

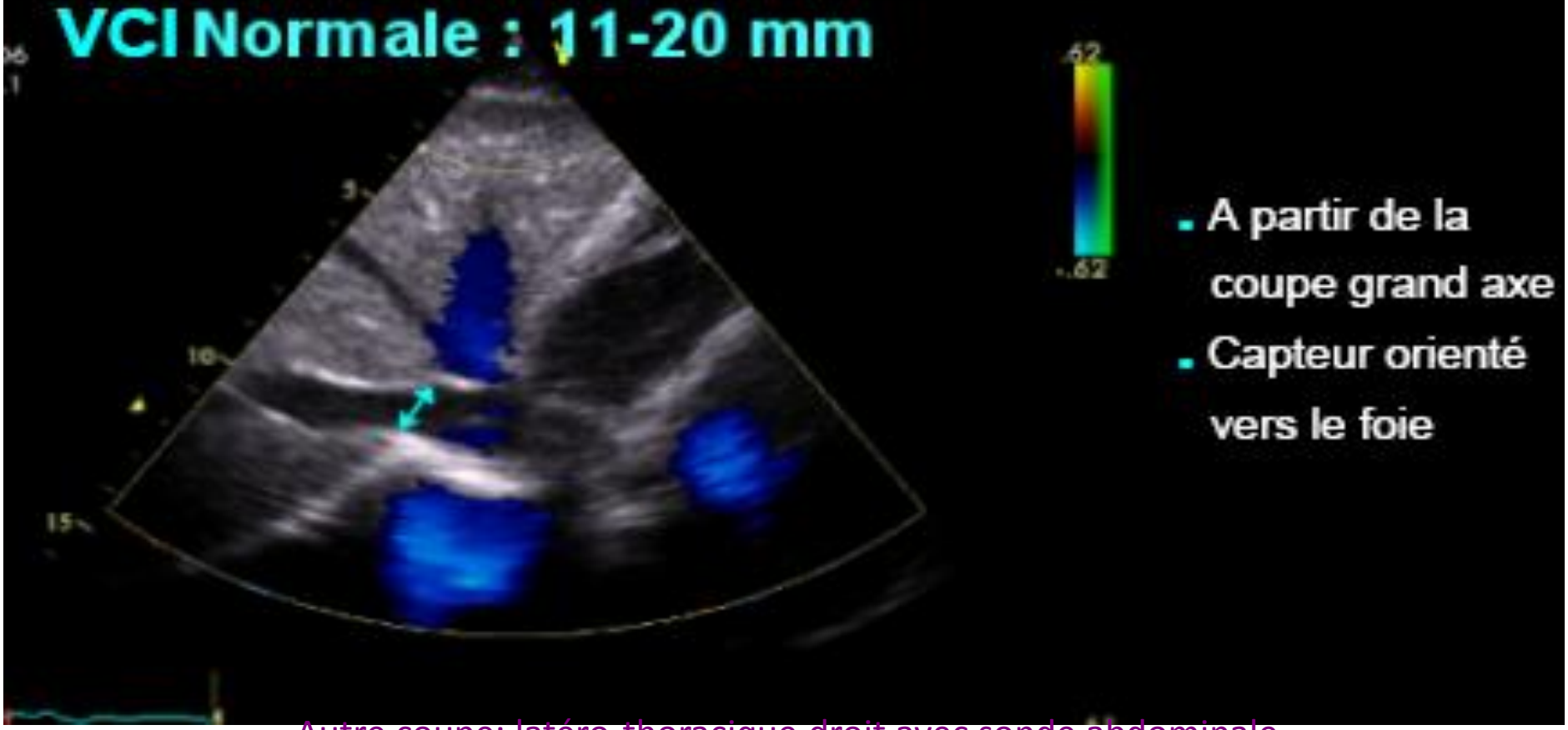

Autre coupe: latéro-thoracique droit avec sonde abdominale

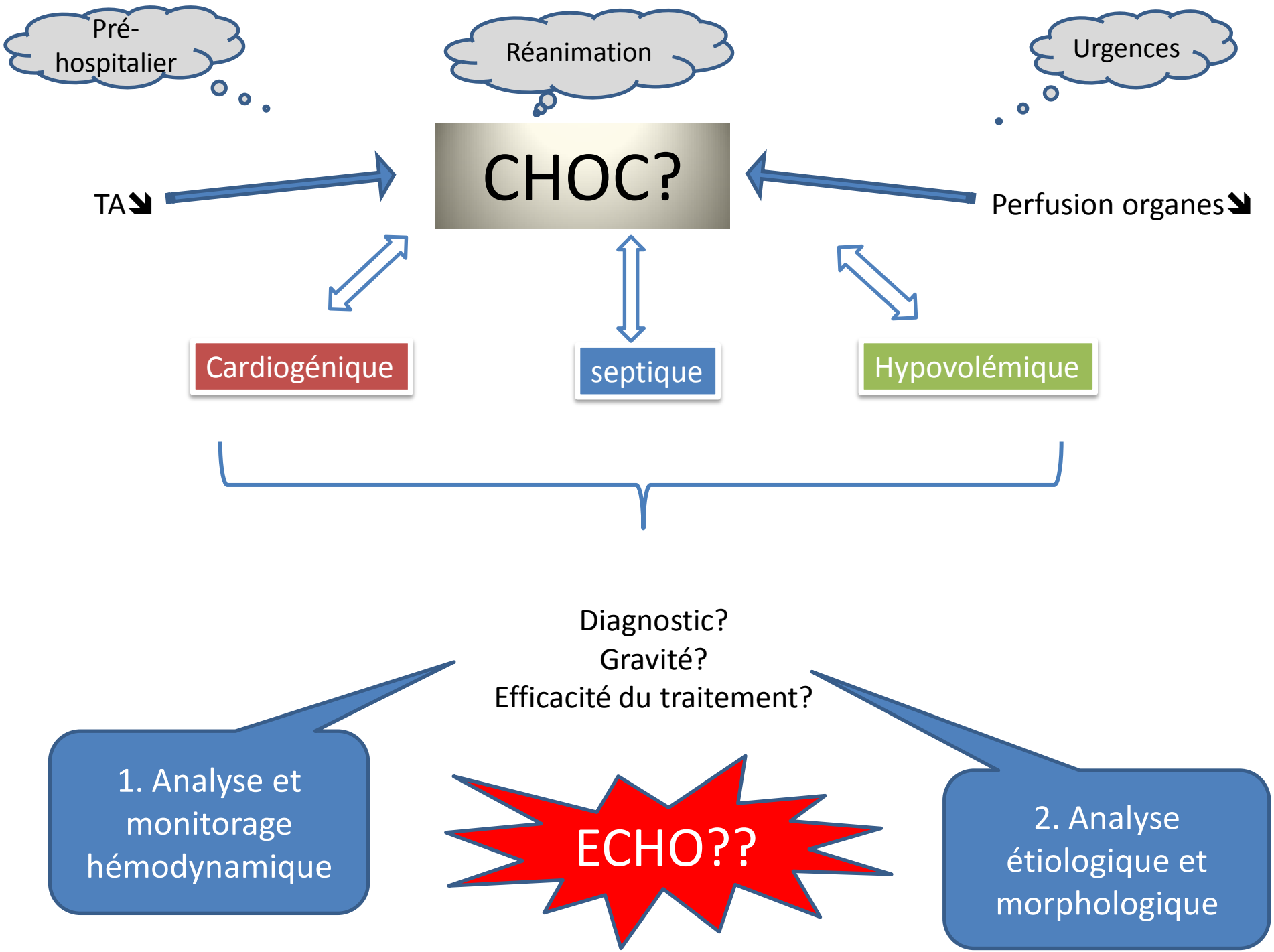
Pré-hospitalier
Réanimation
Urgences
CHOC?
TA↘
Perfusion organes↘
Cardiogénique
septique
Hypovolémique
Diagnostic?
Gravité?
Efficacité du traitement?
1. Analyse et monitorage hémodynamique
ECHO??
2. Analyse étiologique et morphologique

Cardiogénique

septique

Hypovolémique

1. Analyse et monitorage hémodynamique : quelles questions? Quelles réponses?

REMPLISSAGE?

FONCTION SYSTOLIQUE?

REMPLISSAGE

HYPOVOLEMIE
Que faut-il rechercher ?

- Aspect des cavités (4 cavités, PSPA) ***exclusion systolique VG***

REMPLISSAGE

HYPOVOLEMIE

Que faut-il rechercher ?

- ***Doppler pulsé mitral : profil*** (apicale 4 cavités)

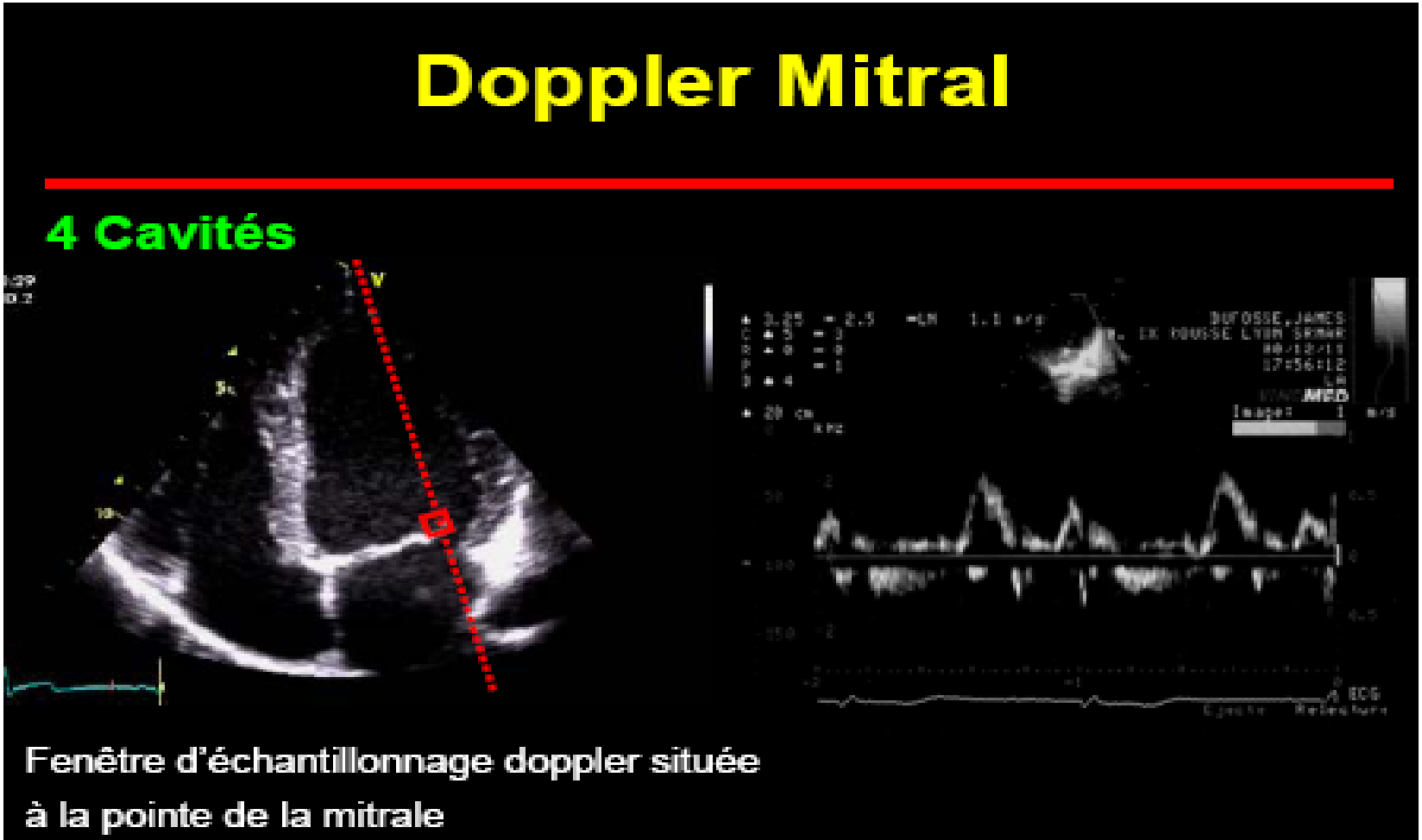

Doppler Mitral

Onde E :

- Vélocité maximale

  V_E= 0,6 à 1,3 m/sec

- Temps de décélération

  TD = 150 à 200 ms

Onde A :

- Vélocité maximale

  V_A= 0,4 à 0,6 m/sec

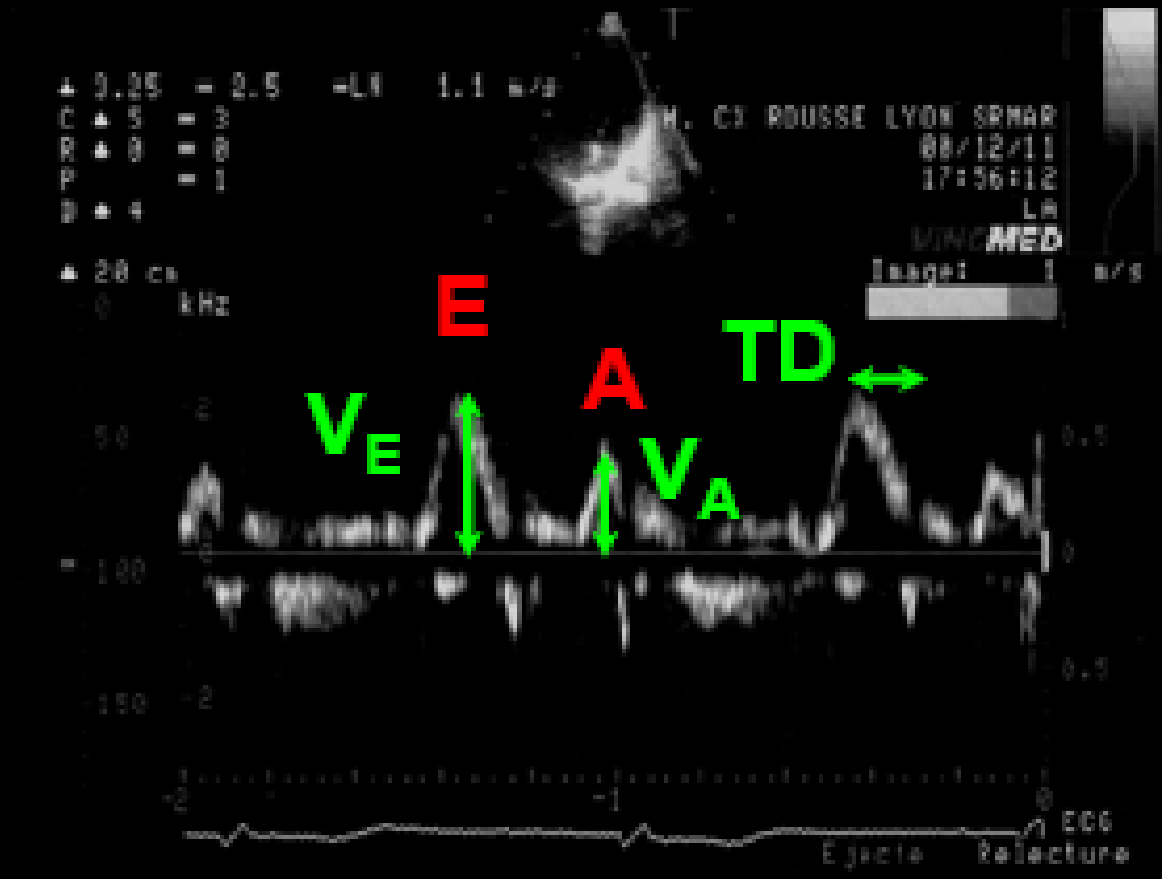

REMPLISSAGE

Profil Mitral et Dysfonction Diastolique

Appleton et al. *J. Am. Coll. Cardiol.* 1988;12:426-440

A > E

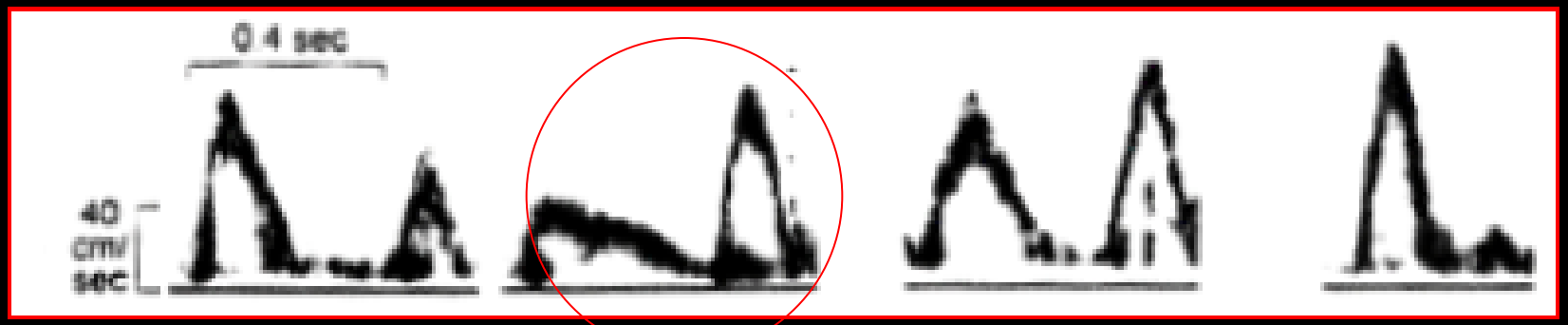

Normal

Trouble de relaxation

Hypovolémie

Pseudo-normal

Restriction

REMPLISSAGE

HYPOVOLEMIE
Que faut-il rechercher ?

- ***Aspect de la veine cave inférieure*** : en BD et TM (sous costale ou LTHX Dt)

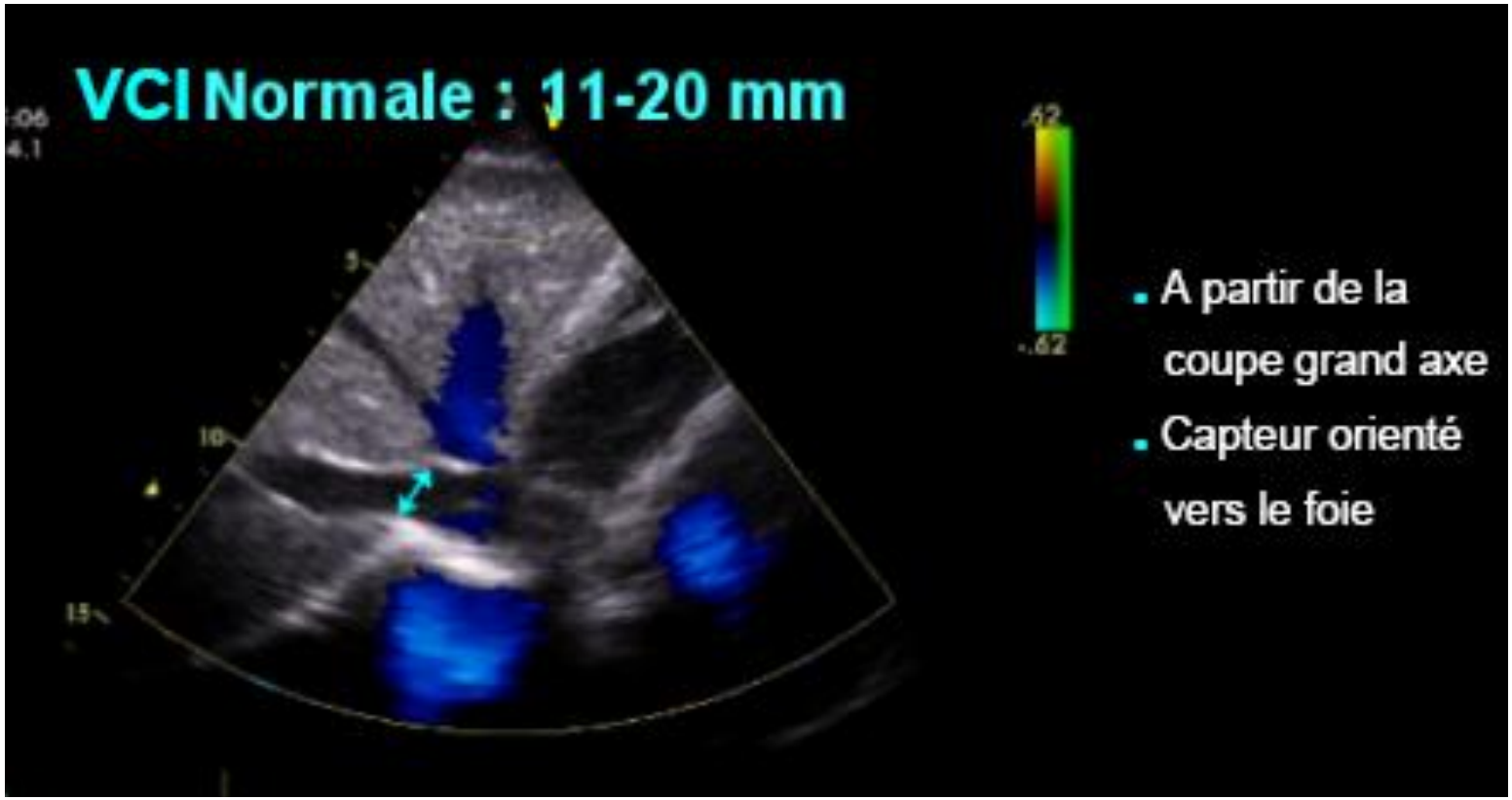

REMPLISSAGE

Mode 2D

Diamètre VCI >15 et < à 25 mm

Mode TM

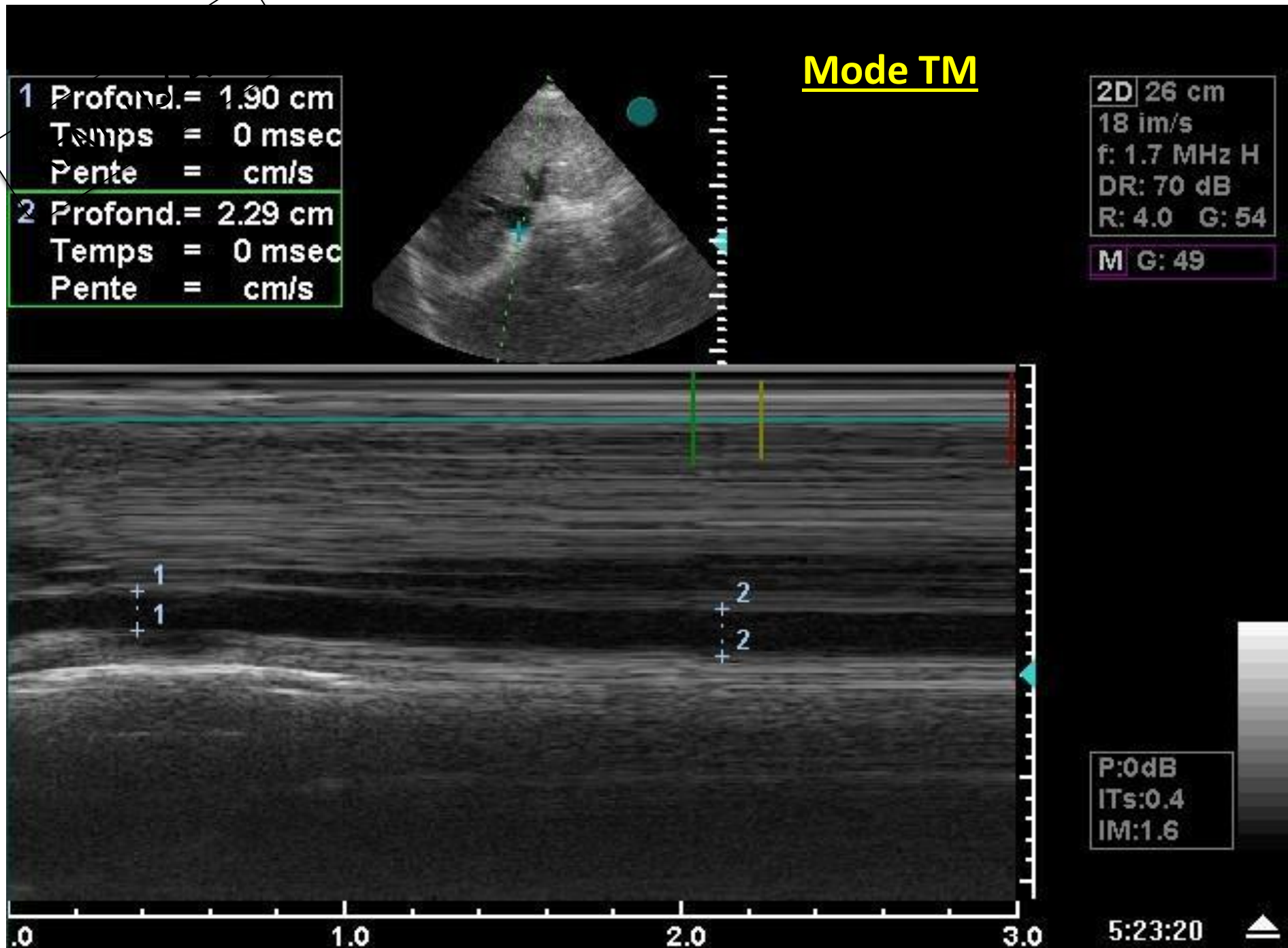
1 Profond.= 1.90 cm
Temps = 0 msec
Pente = cm/s
2 Profond.= 2.29 cm
Temps = 0 msec
Pente = cm/s
2D 26 cm
18 im/s
f: 1.7 MHz H
DR: 70 dB
R: 4.0 G: 54
M G: 49
P:0dB
ITs:0.4
IM:1.6
1
1
2
2
.0
1.0
2.0
3.0
5:23:20

Index distensibilité VCI = Diamètre maximal - diamètre minimal / diamètre maximal

> 50 % : Hypovolémie

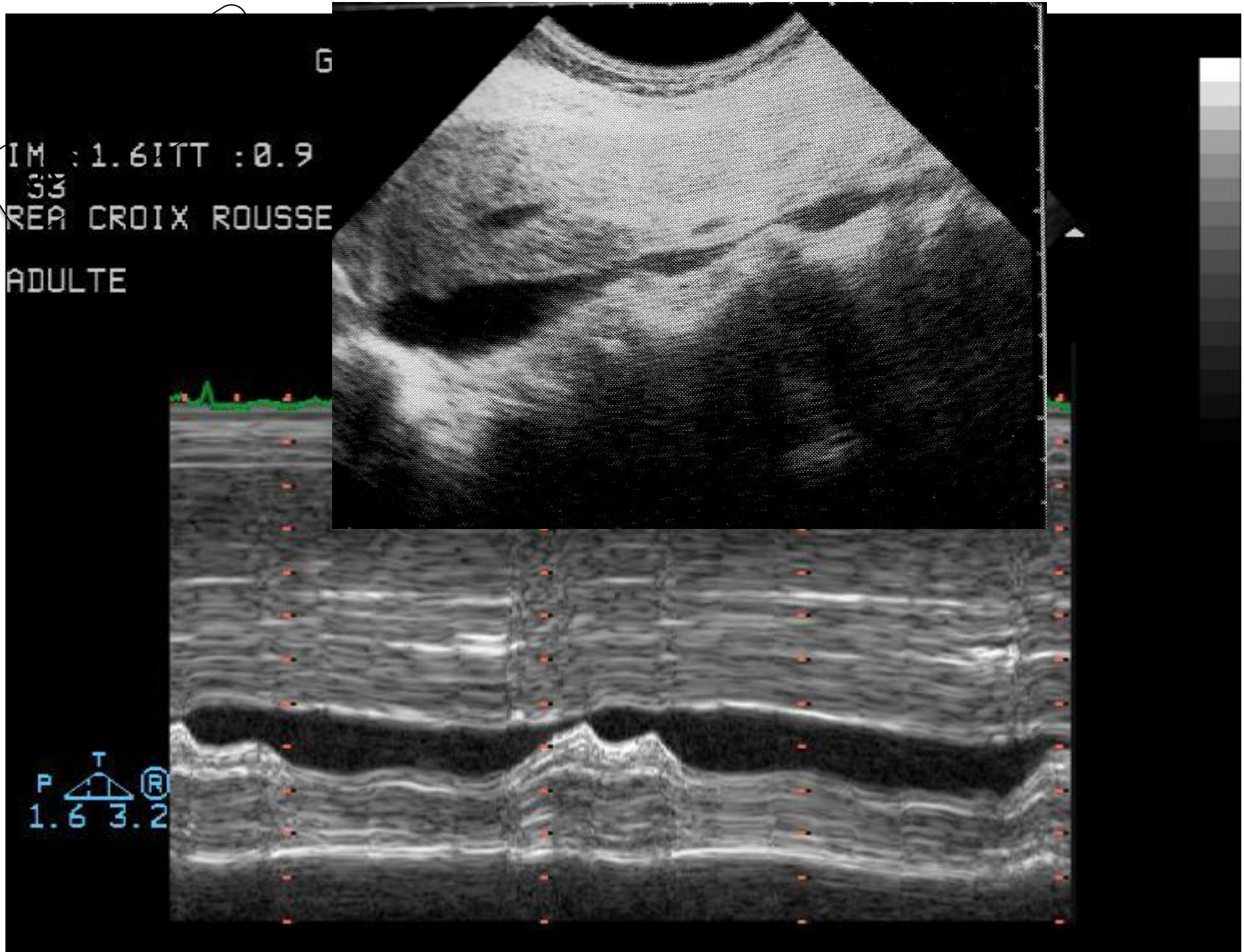
G
IM :1.6ITT :0.9
REA CROIX ROUSSE
ADULTE
T
P
R
1.6 3.2

REMPLISSAGE

Au total

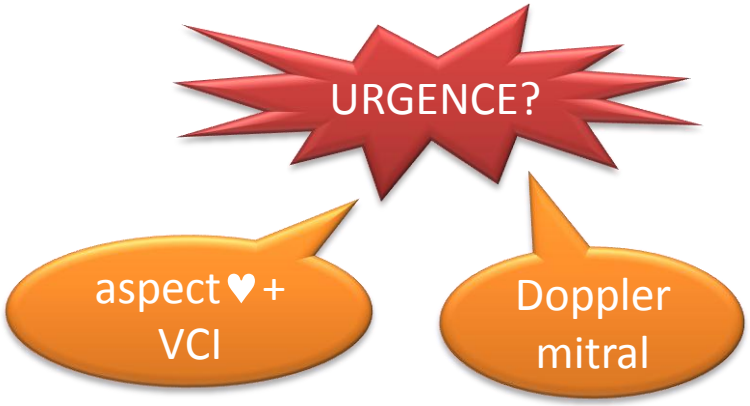

- Aspect des Cavités
- Profil mitral : A>E
- Indice de distensibilité VCI > 50%
- Diamètre VCI < 15 mm N : [15-25 mm]

= HYPOVOLEMIE

ITV sous aortique

- A partir de la coupe 4 cavités
- Inclinaison de la sonde vers le haut
- Mêmes structures visualisées que sur la coupe 4 cavités, avec en plus la filière aortique

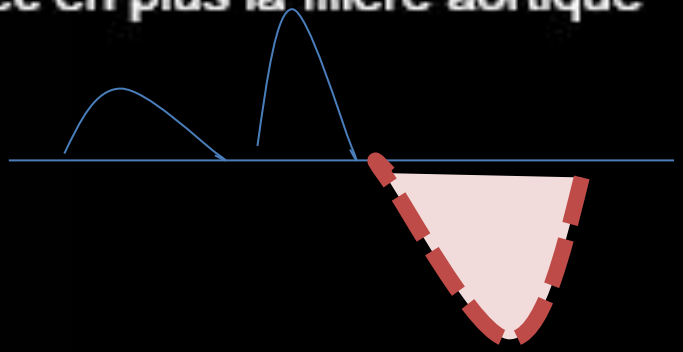

ITV normale = 15-25 cm

Calculs? (Teicholtz, FE et FRS,…) +/-

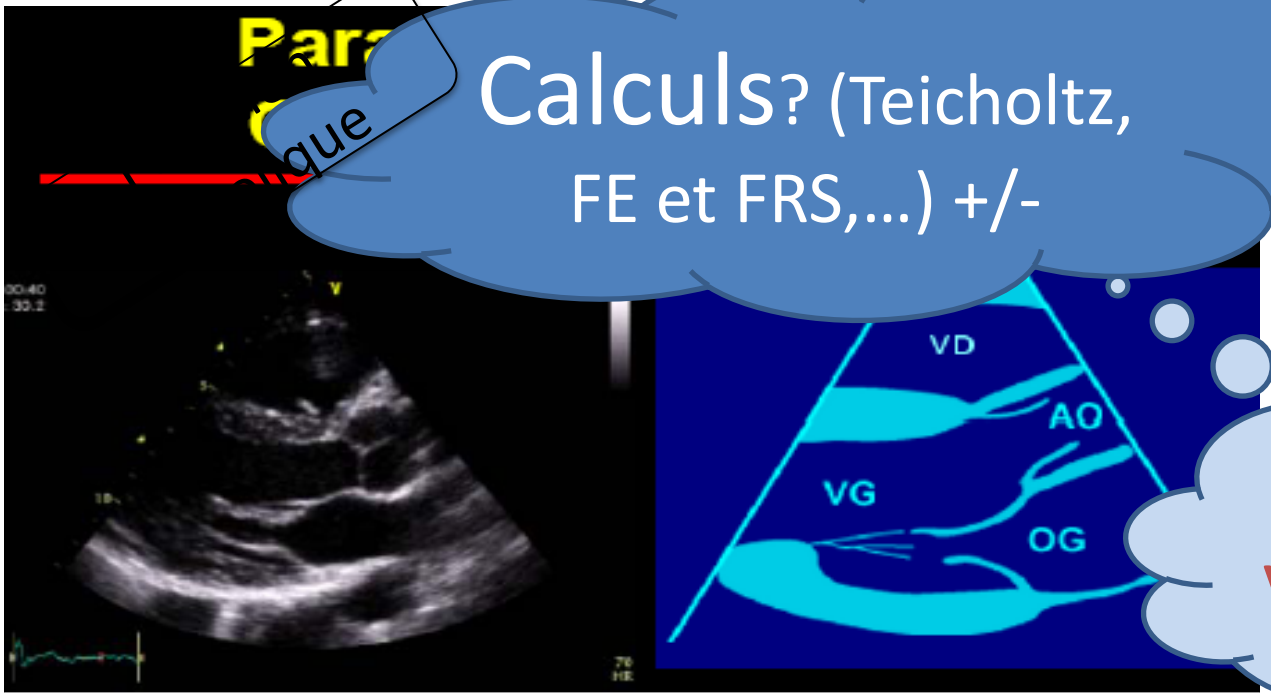

ESTIMATION VISUELLE +++

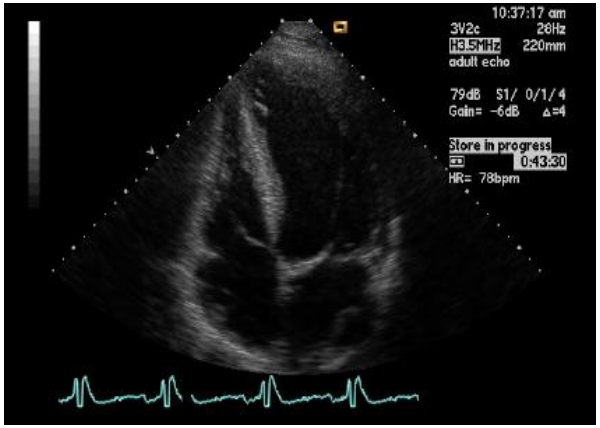

VCI insuffisance cardiaque diamètre à 29 mm

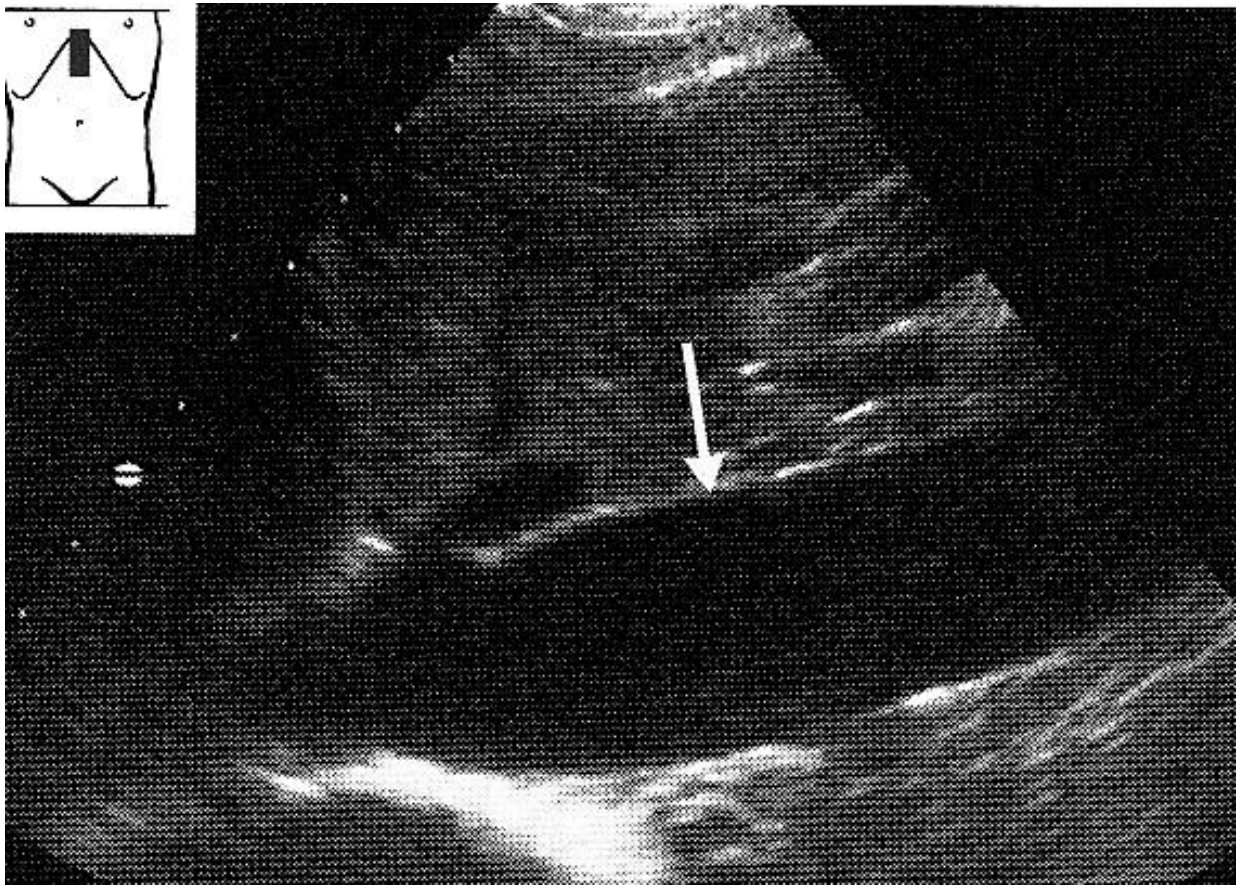

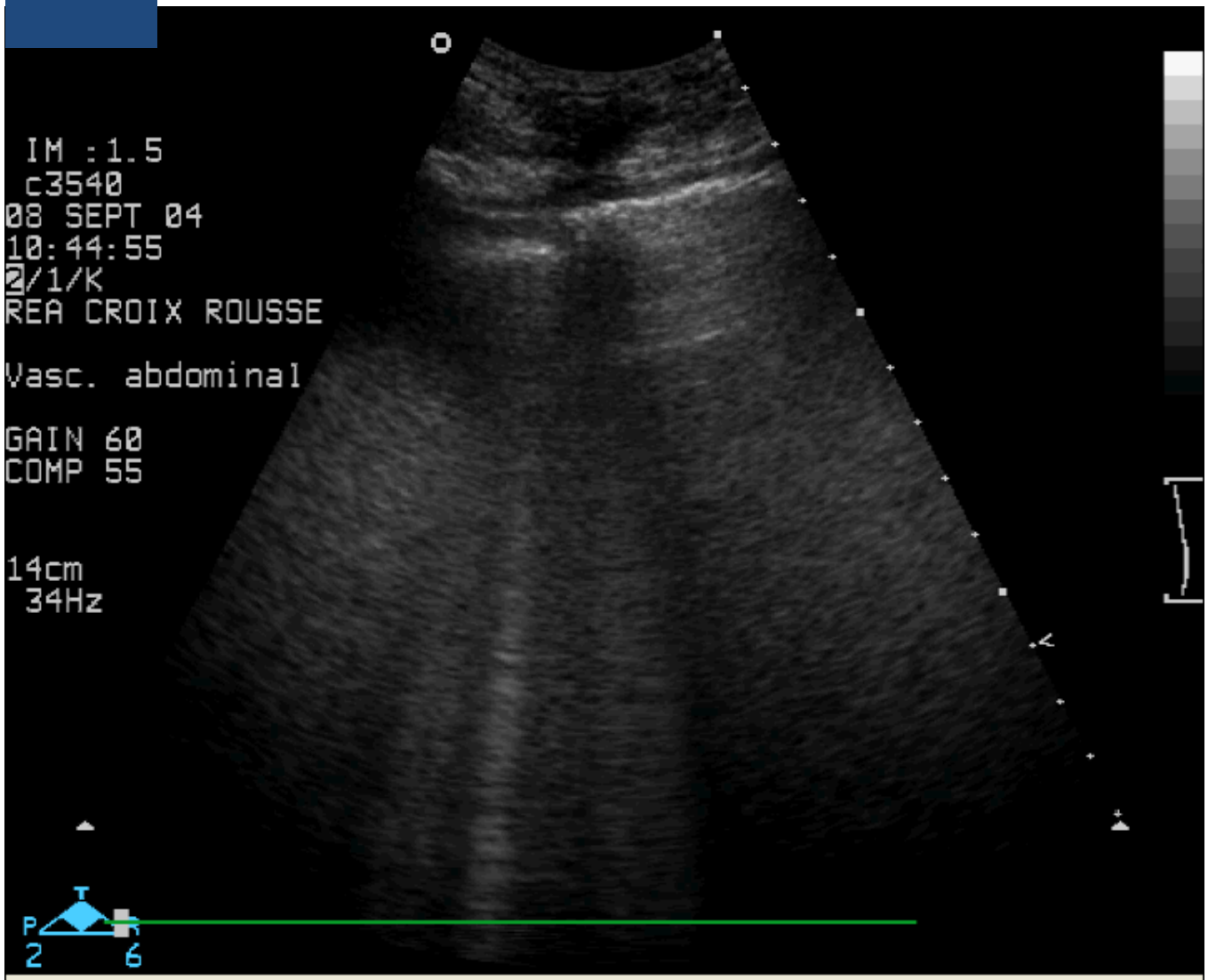

queue de comete oedeme 2.avi

Cardiogénique

septique

Hypovolémique

2. Analyse étiologique et morphologique : quelles questions? Quelles réponses?

Cardiogénique

Cœur droit aigu? EP?

Thrombolyse?

Doppler tricuspidien

VD

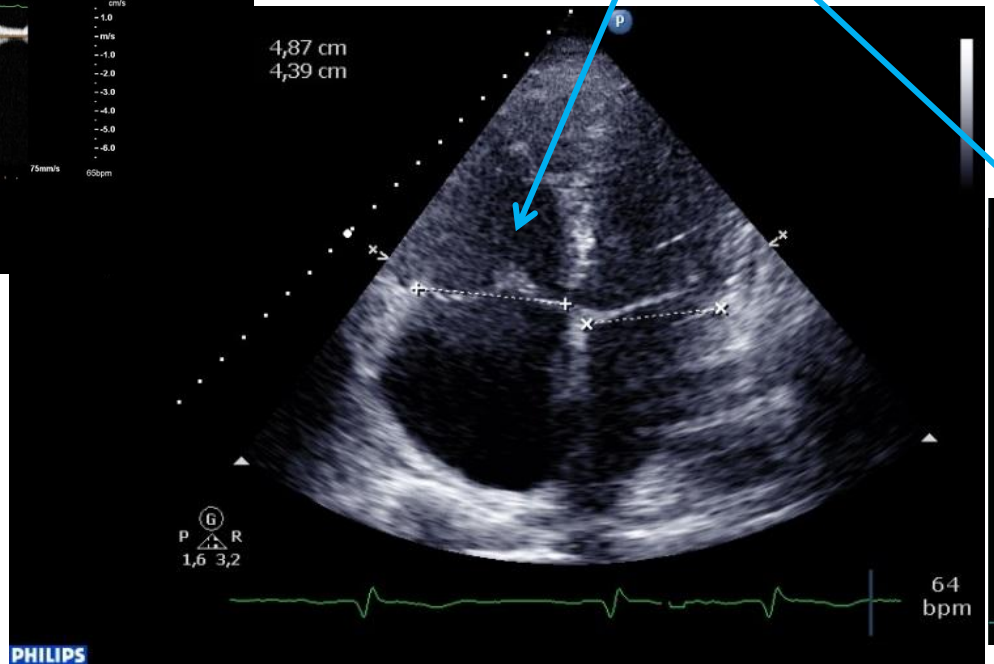

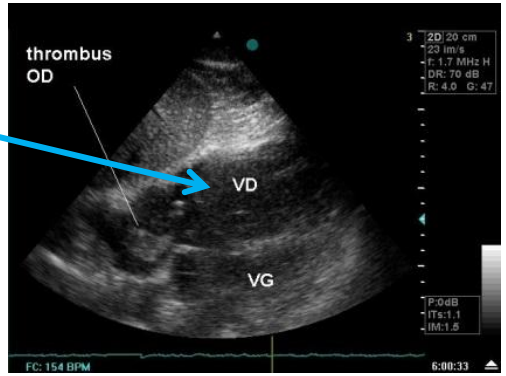

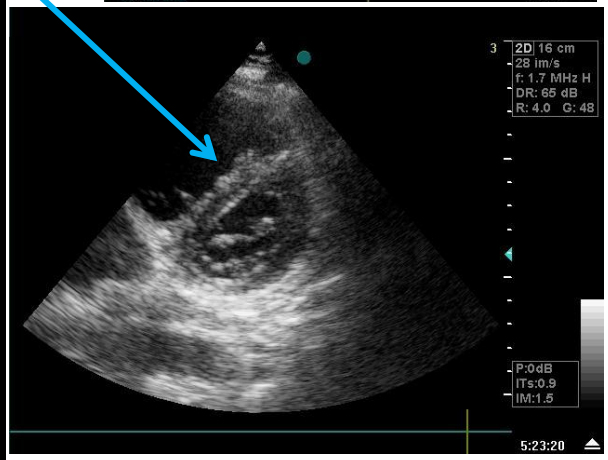

Cardiogénique

Cœur droit aigu? EP?

(suite)

Echo des gros troncs veineux

Thrombose

Normal

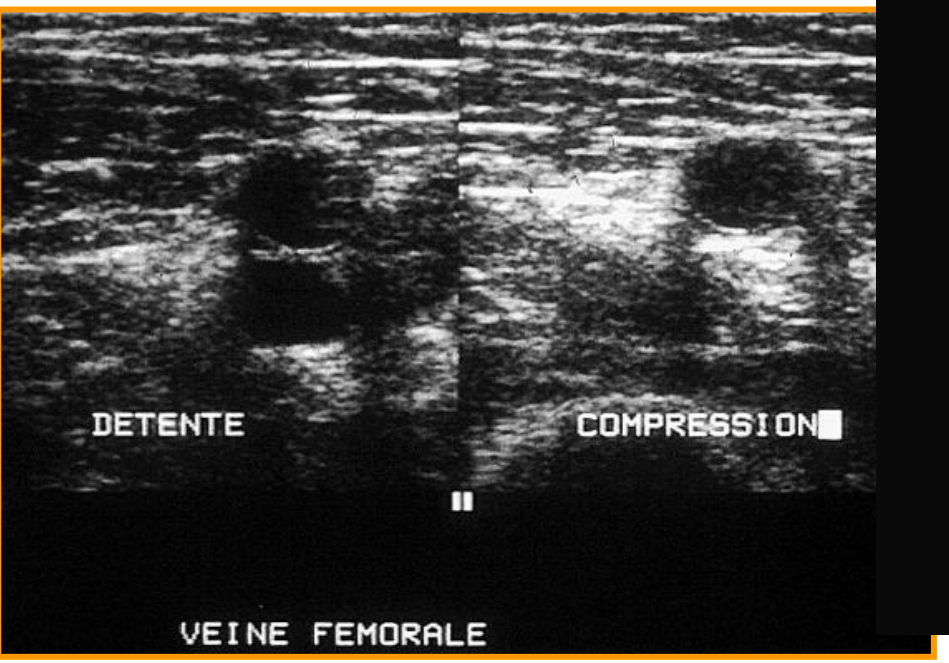

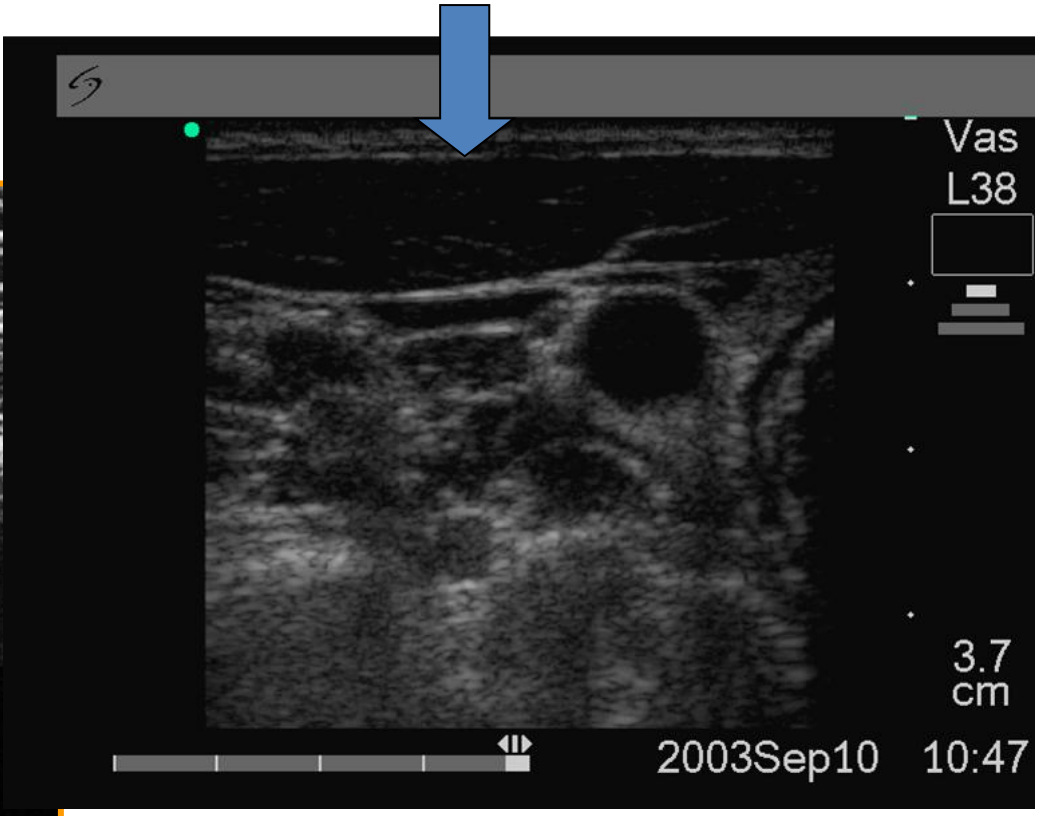

Cardiogénique

Epanchement péricardique?

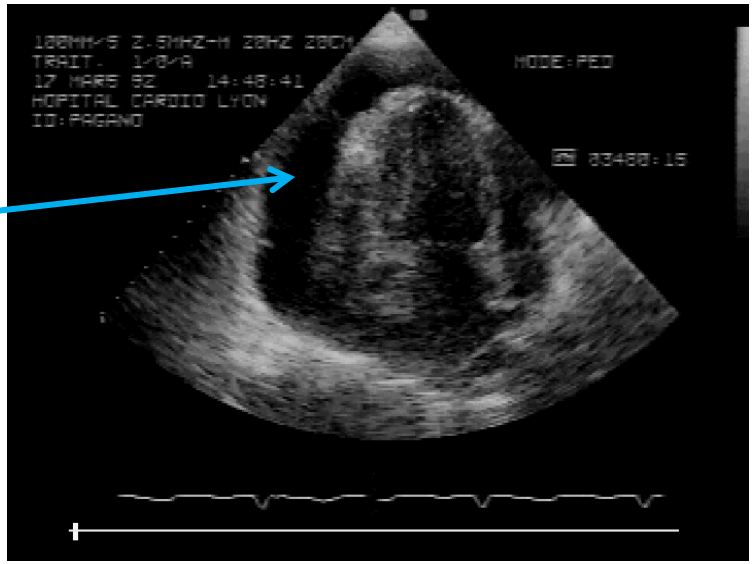

4 cavités

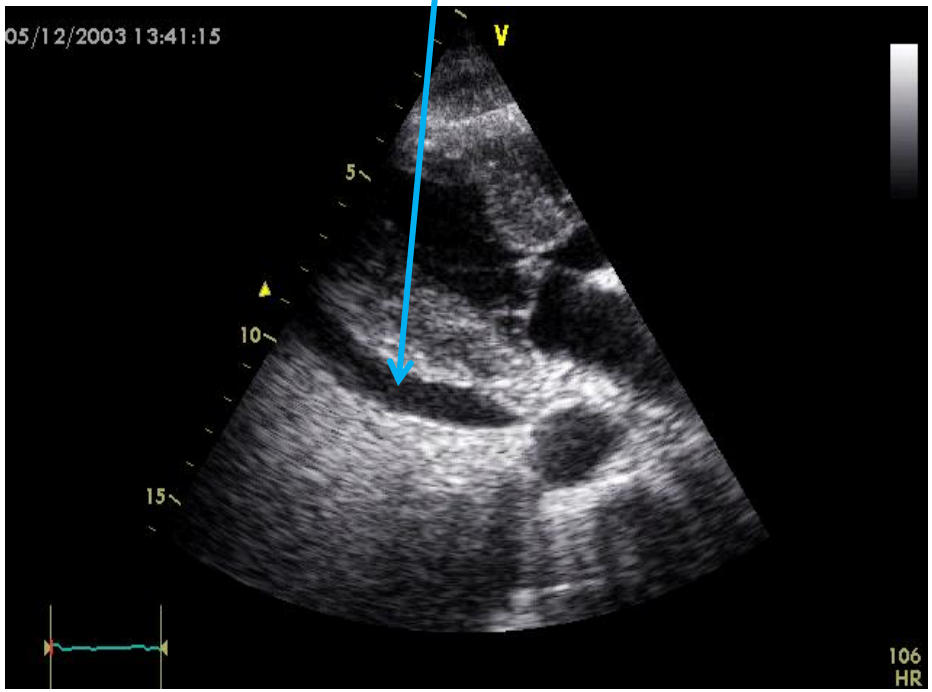

PSGGA

Drainage péricardique?

septique

Origine?

Poumon?

Epanchement

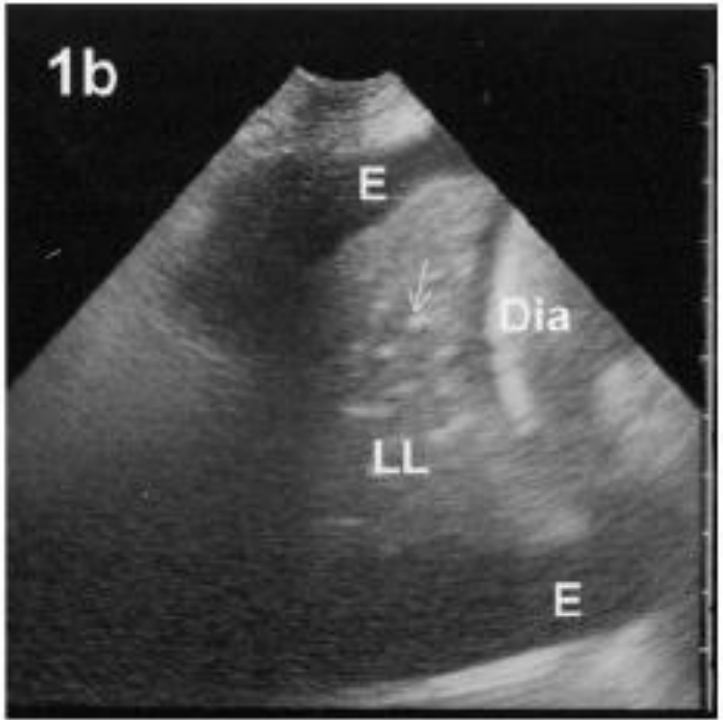

Pneumopathie

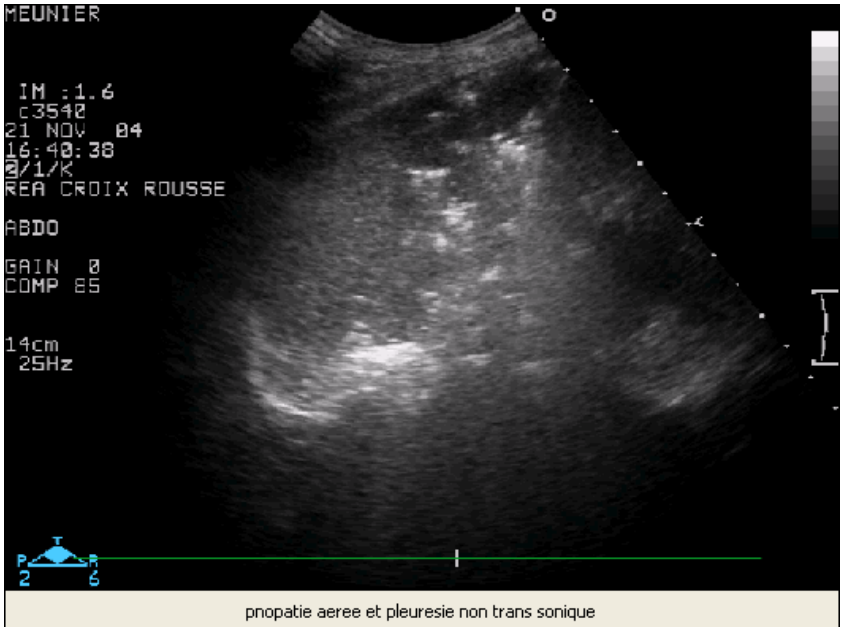

pnopatie aeree et pleuresie non trans sonique

septique

Origine?

Vesicule?

Vésicule normale

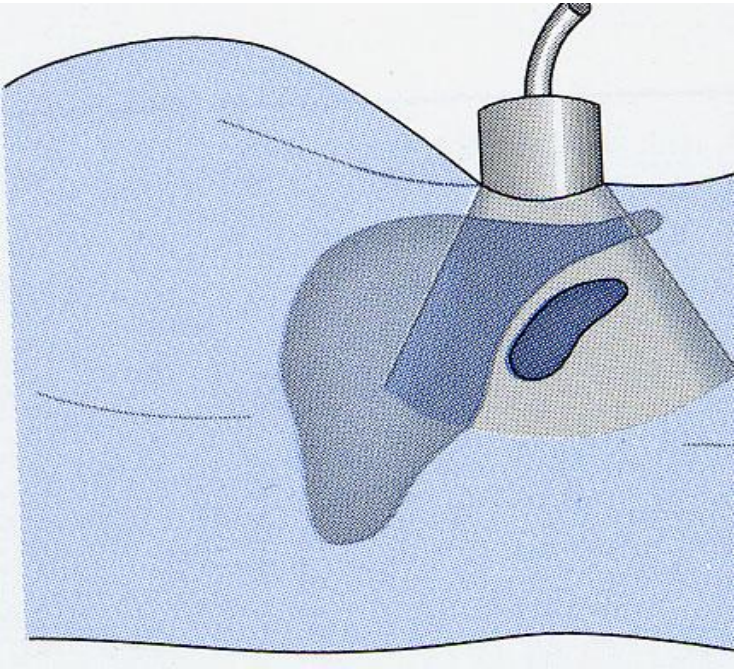

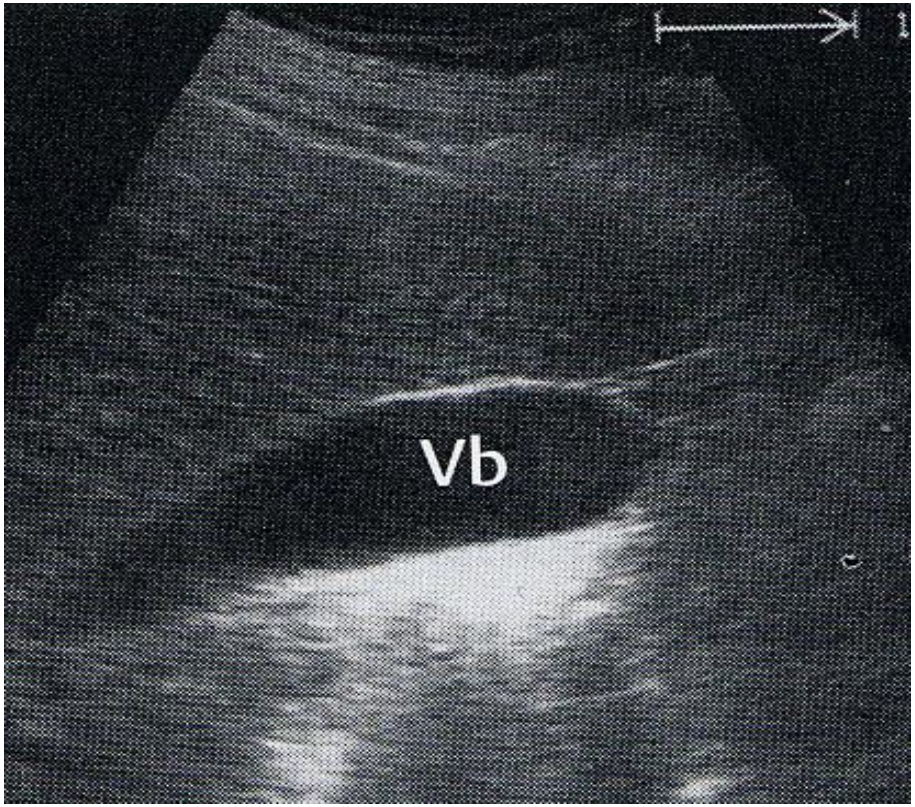

Lithiase

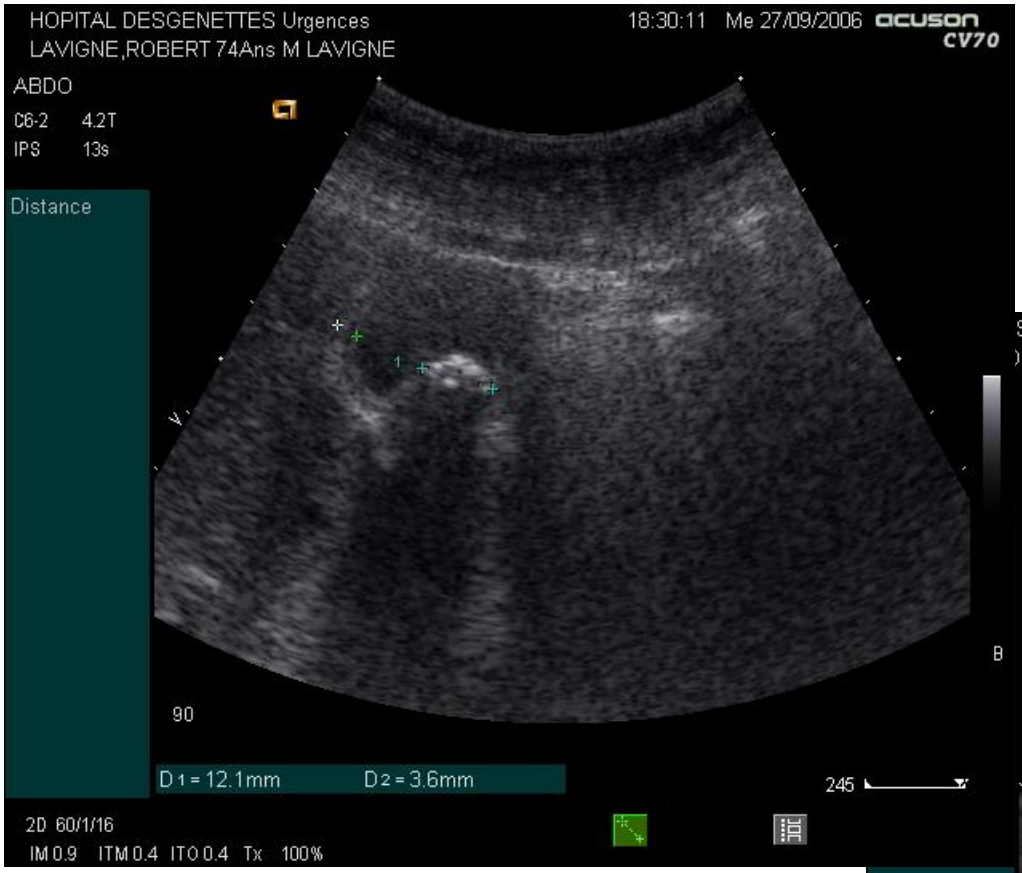

Epaississement et dédoublement de la paroi

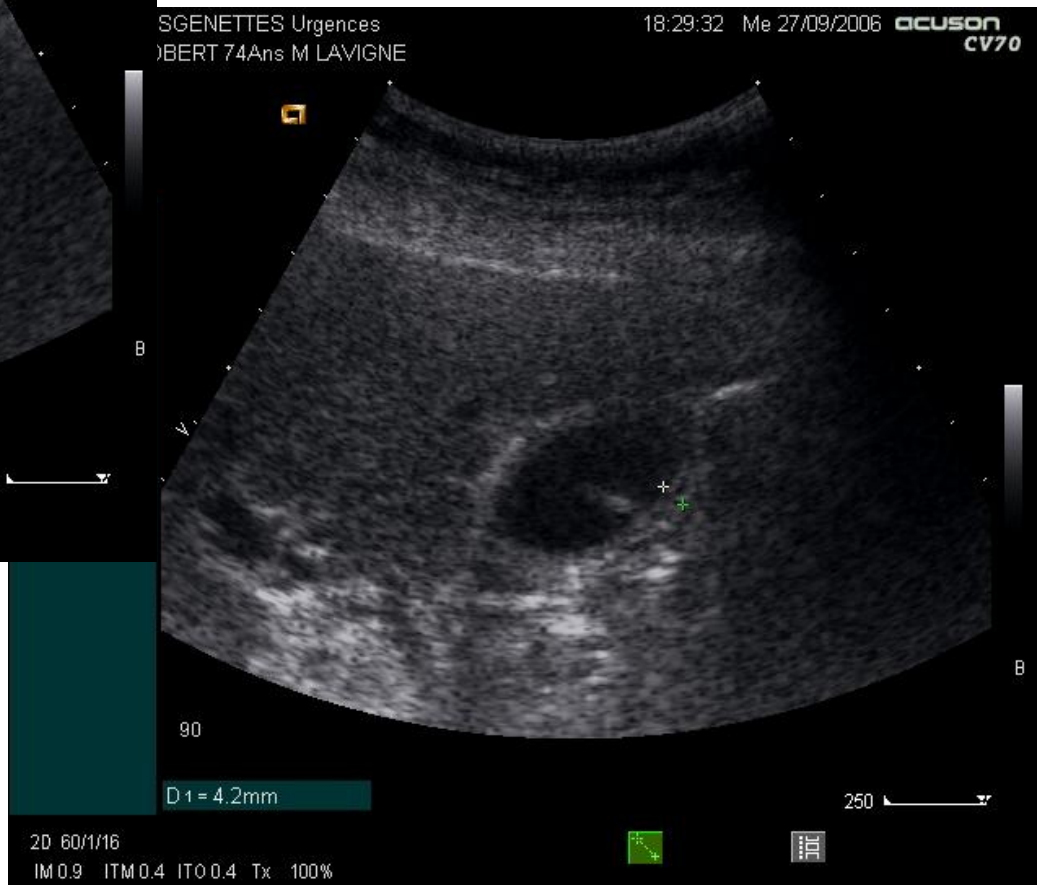

Vésicule pathologique :

- Taille > 10 sur 5 cm
- Paroi épaissie >0,3cm
- Paroi dédoublée
- Epanchement périvésiculaire
- Lithiase

Lithiase vésiculaire

CHOLECYSITE ALITHIASIQUE

septique

Origine?

Urinaire?

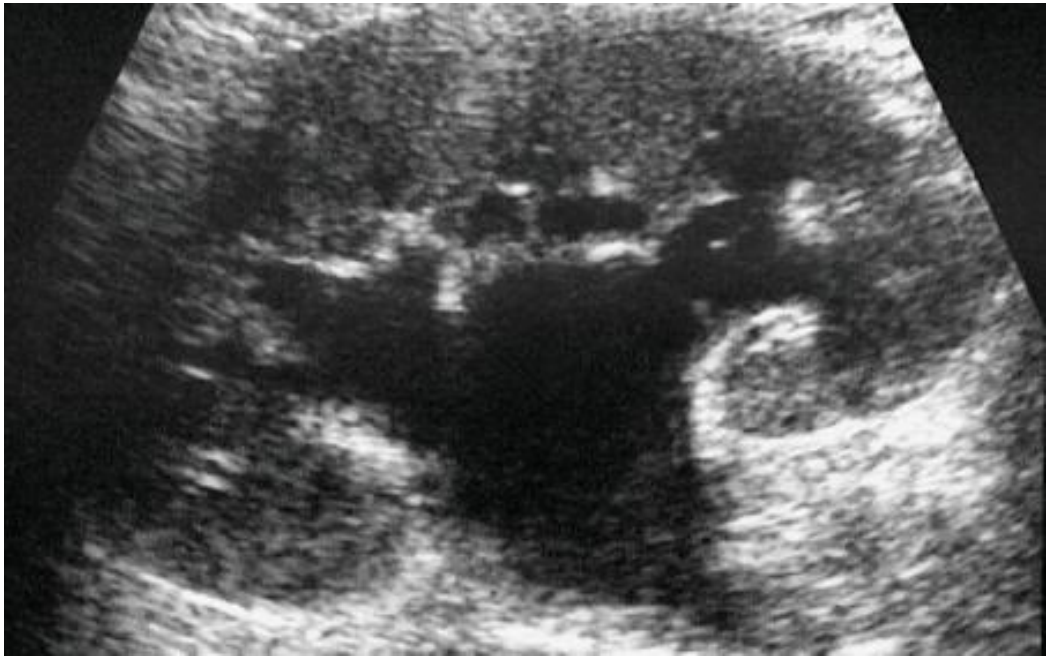

Dilatation pyélo-calicielle

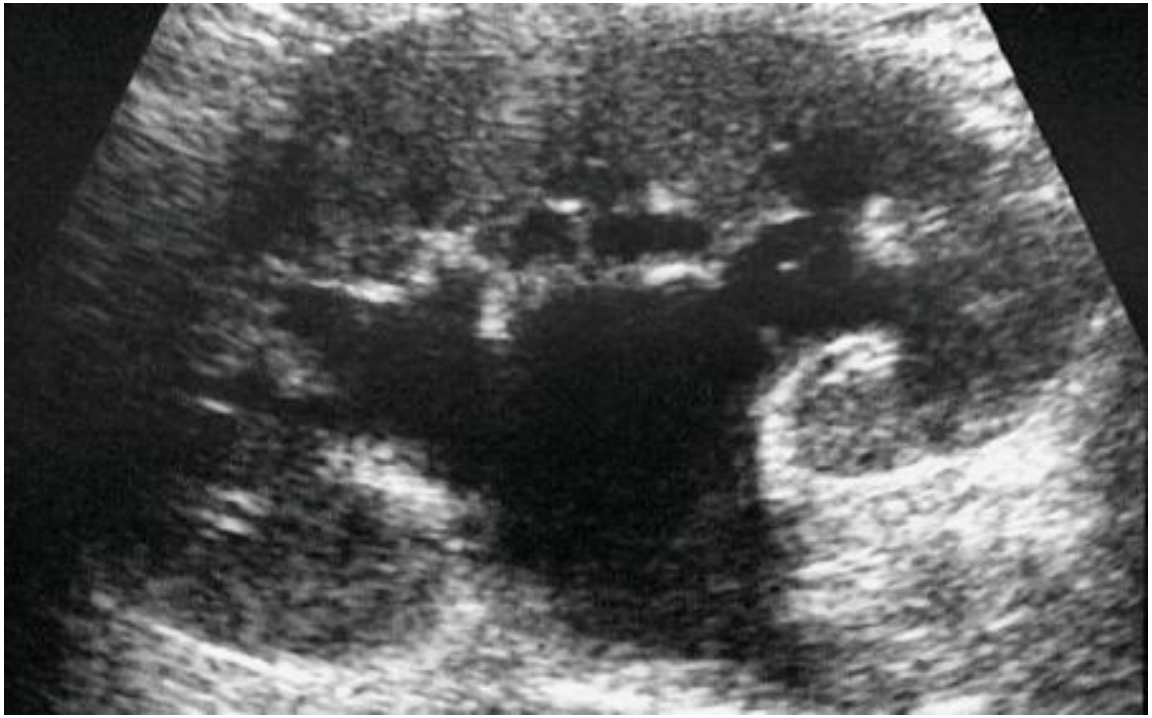

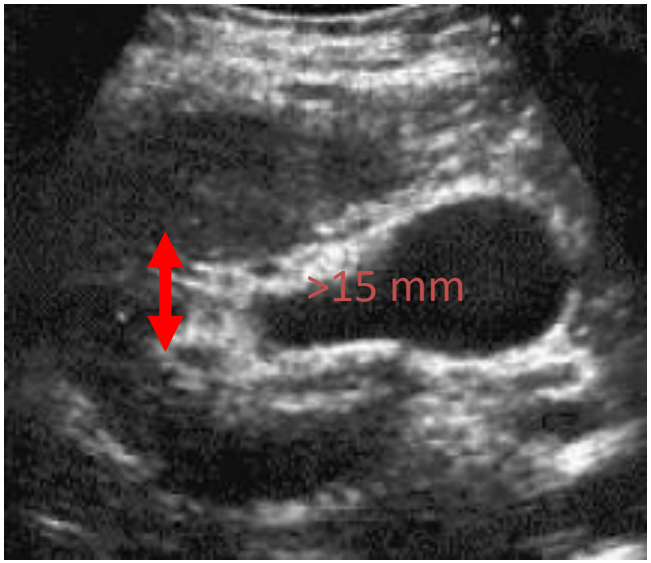

Hypovolémique traumatique

- Origine?

Abdomen?

Pré-hospitalier

Une question majeure : **l'état de choc de ce patient traumatisé, est-il du à un saignement intrapéritonéal?**

Déchoquage

FAST-ECHO

NON :
Poursuite bilan étiologique (scanner) et tt symptomatique

OUI :
Bloc en *urgence*

FAST

Focused Assessment with Sonography for Trauma

- Abdomen
  - Douglas
  - Espace inter hépatorénal (Morrisson)
  - Espace inter splénorénal
- Péricarde

+ Plèvres

+ Veine cave inférieure

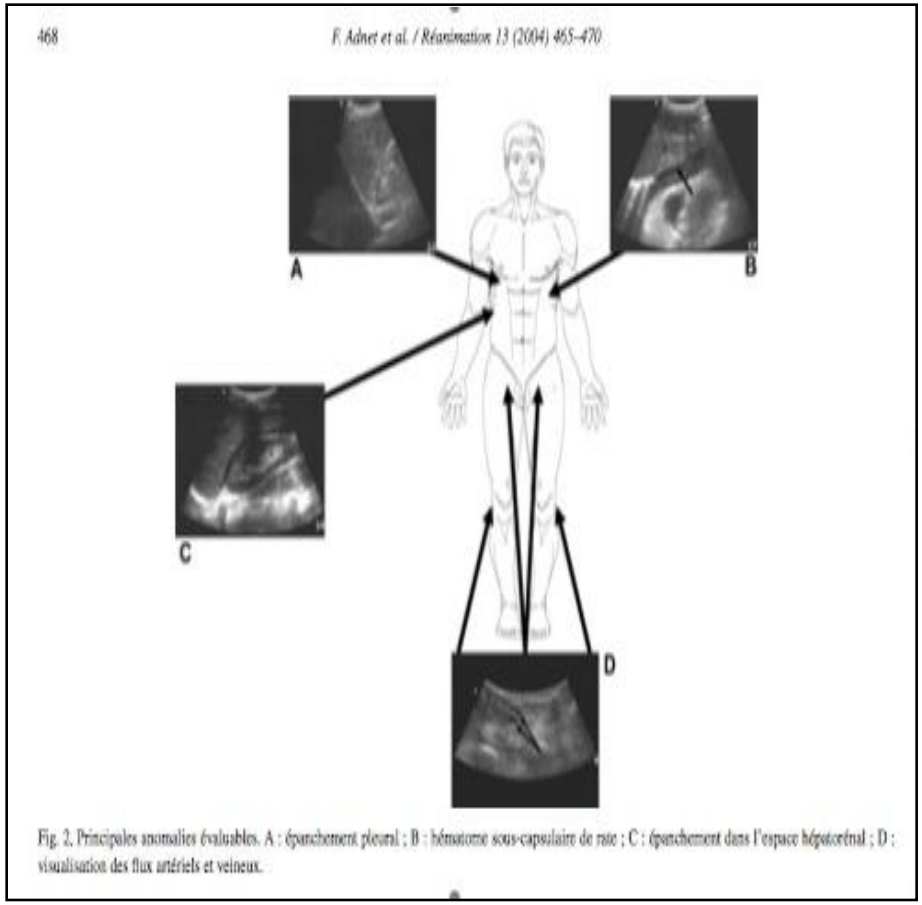

Fig. 2. Principales anomalies évaluables. A : épanchement pleural ; B : hématome sous-capsulaire de rate ; C : épanchement dans l'espace hépatorénal ; D : visualisation des flux artériels et veineux.

Shackford, J Trauma 1993; 35: 181-2
Adnet, Réanimation 2004; 13:465-70

FAST

Espace de Morison

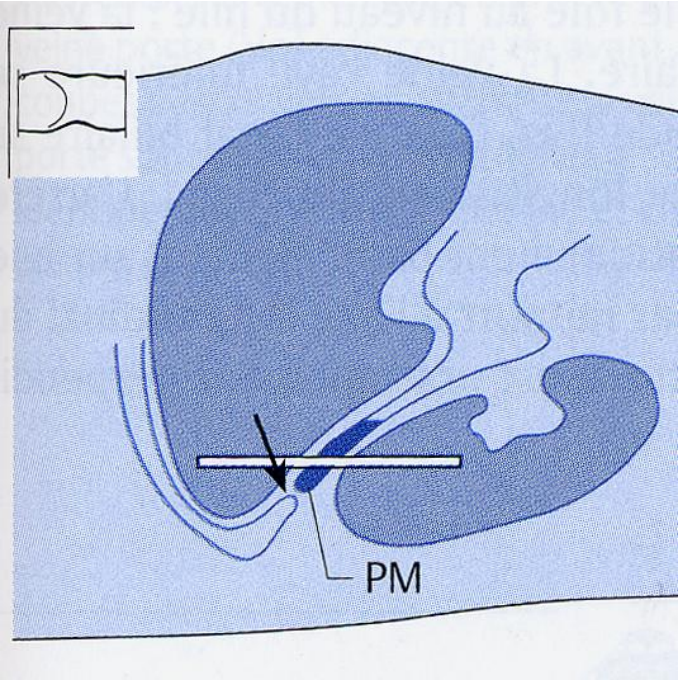

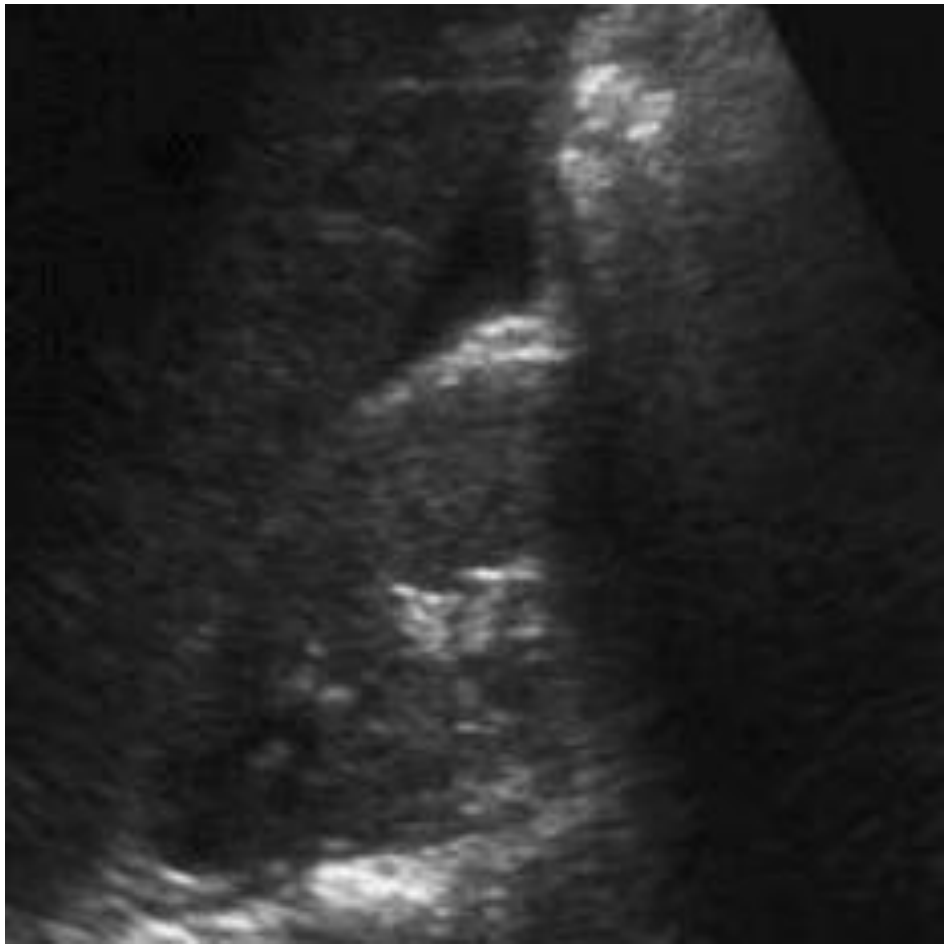

Espace de Morison

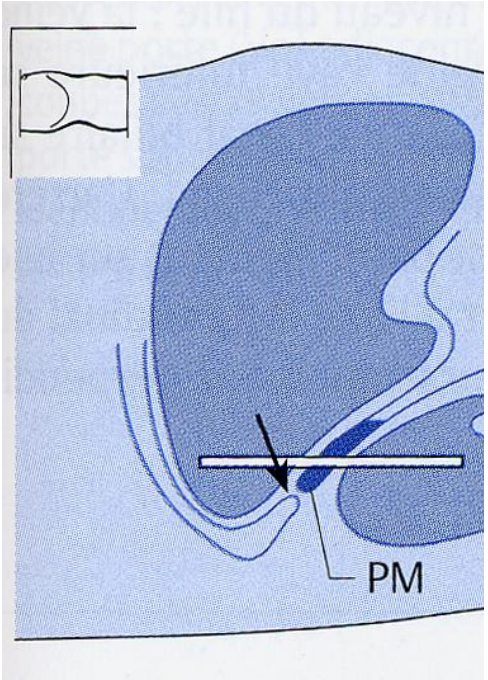

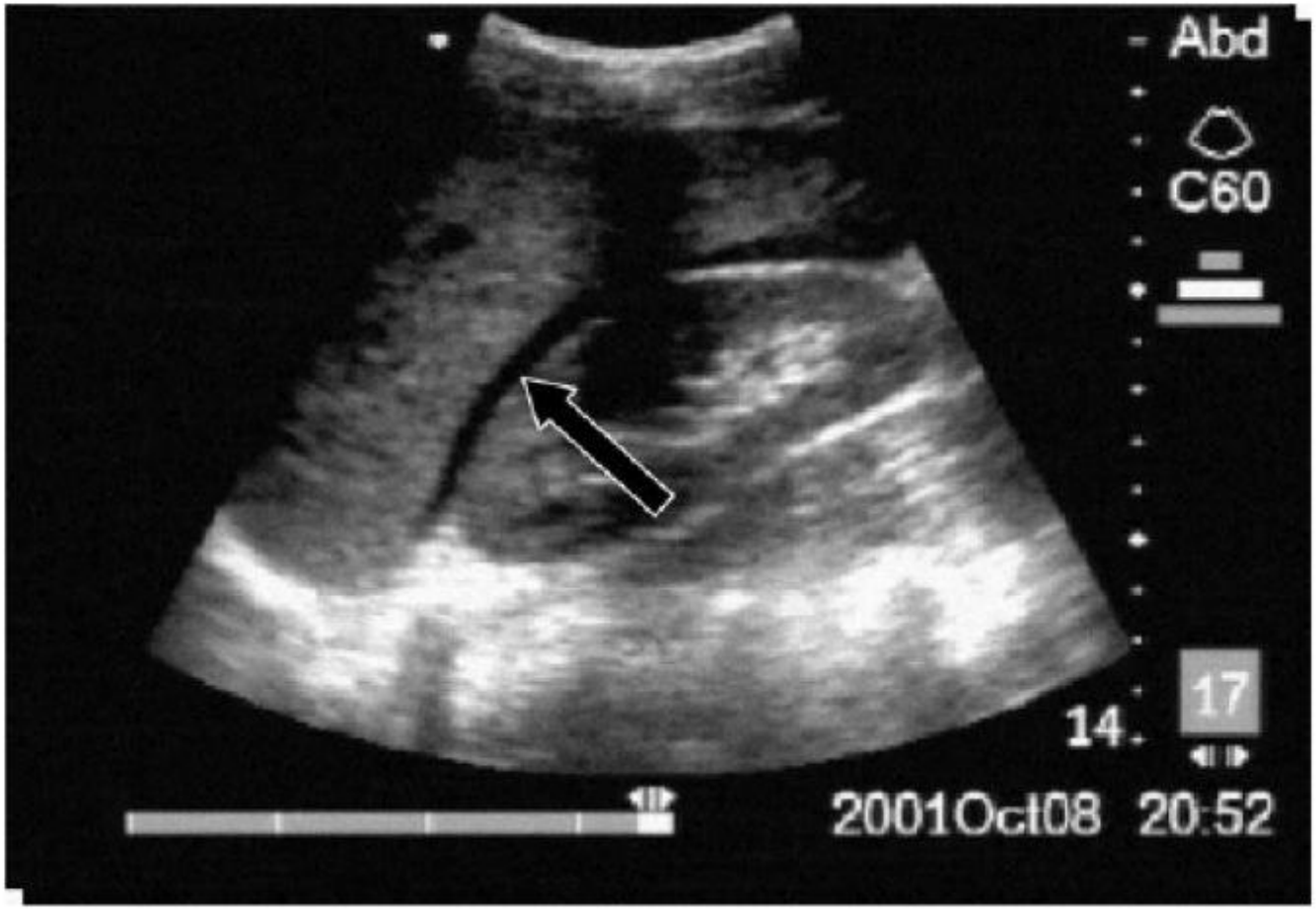

Épanchement péritonéal

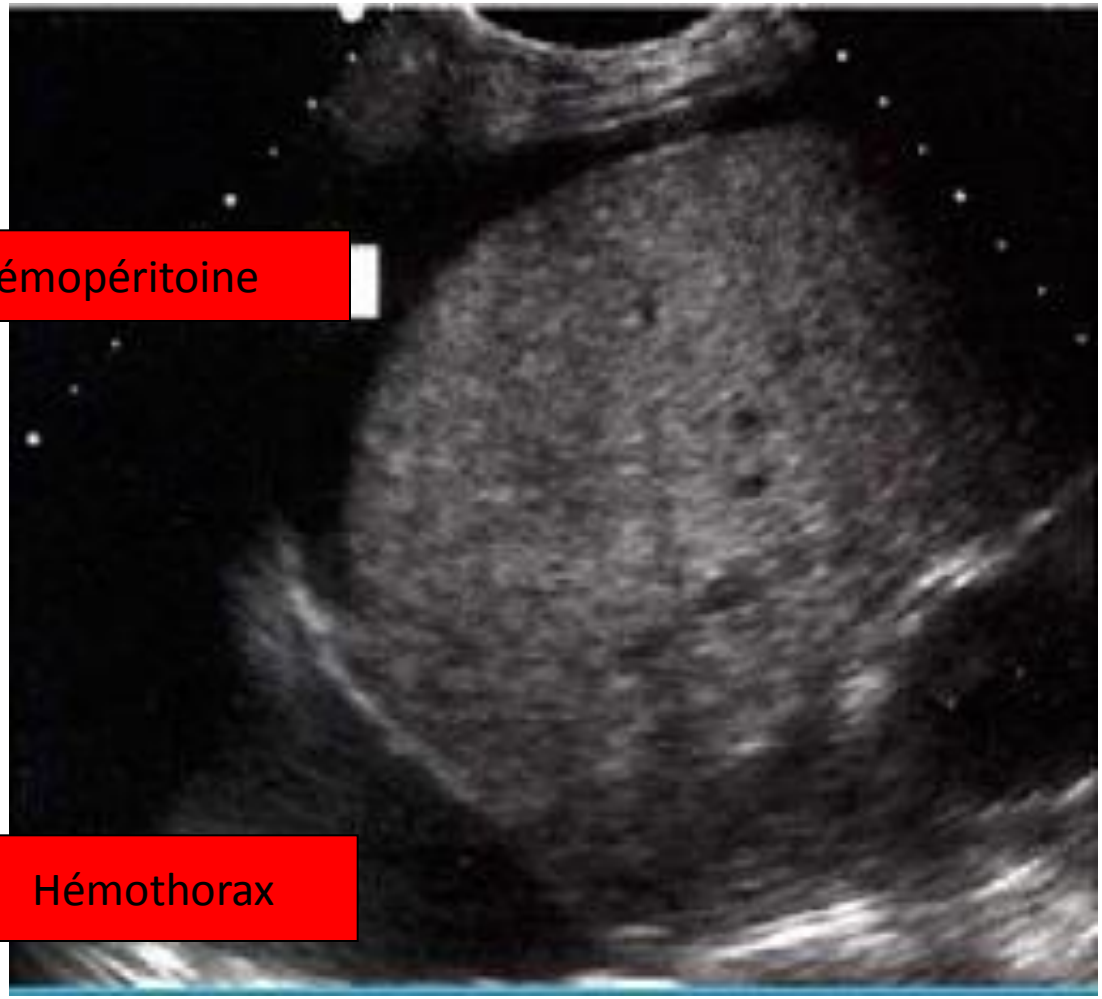

Sous diaphragmatique

Sus diaphragmatique

Plaie abdominale …instable

… avec hémopéritoine abondant

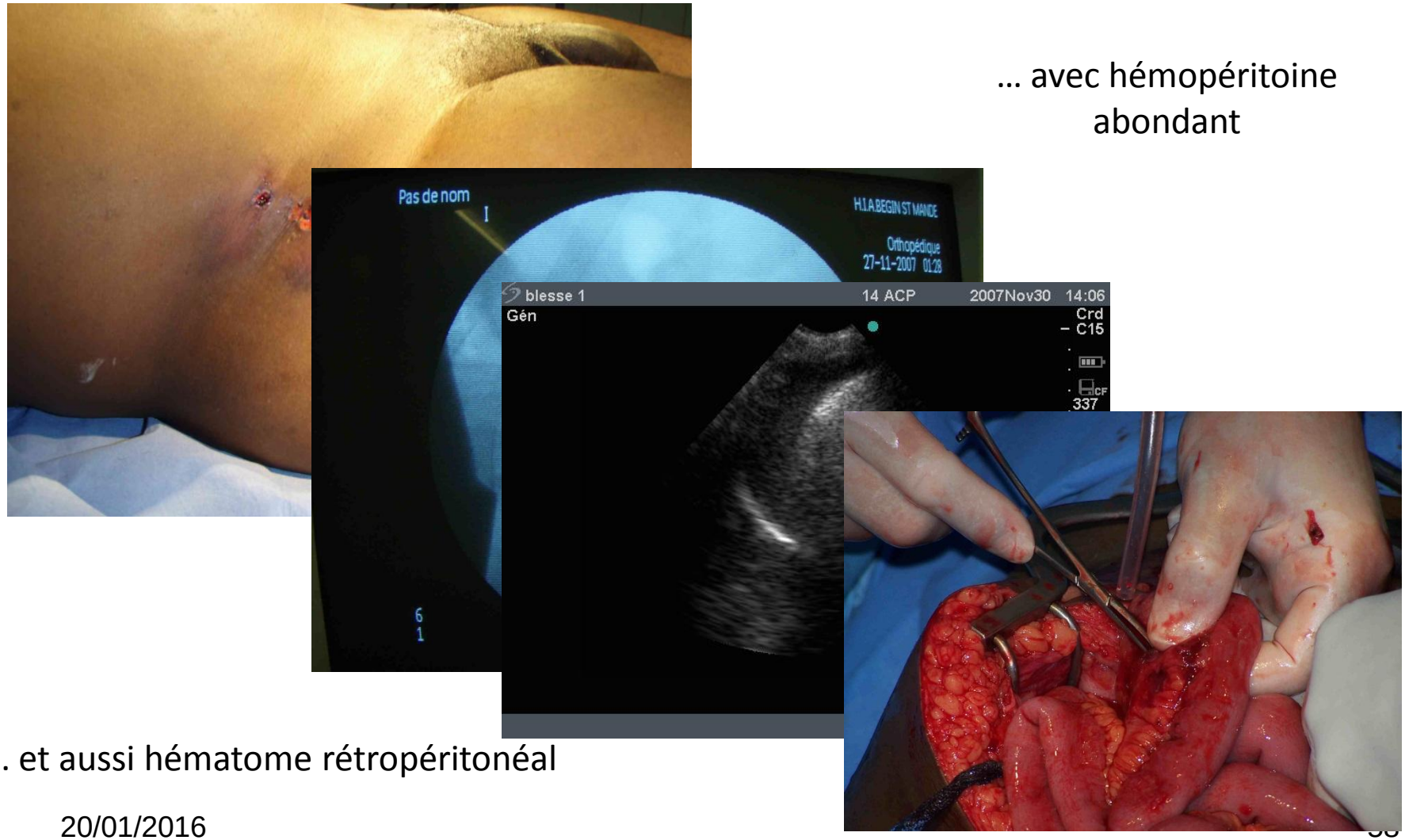

… et aussi hématome rétropéritonéal

Hémopéritoine

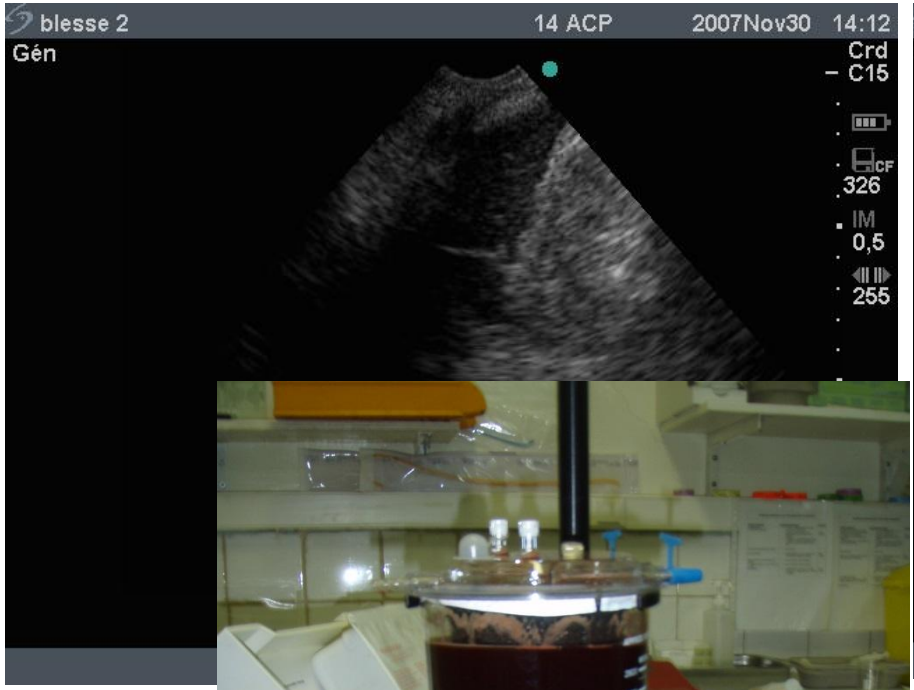

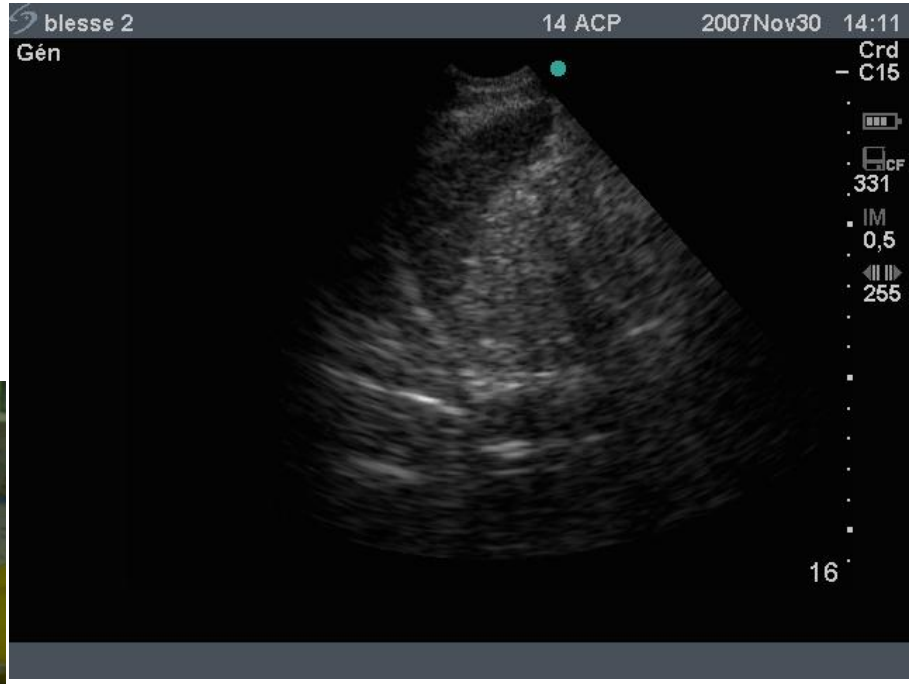

… mais,
l'hématome rétropéritonéal
n'est pas visible en écho

Hypovolémique traumatique

- Origine?

Intra-thoracique?

Pré-hospitalier

Question N°2: **l'état de choc de ce patient traumatisé, est-il du à un *<u>hémothorax</u>*?**

Déchoquage

ECHO thoracique

NON :
Poursuite bilan étiologique (scanner) et tt symptomatique

OUI :
Drainage

HEMOTHORAX

Diagnostic + mesure de l'importance de l'épanchement

mesure perpendiculaire de la paroi (ou du diaphragme) au parenchyme pulmonaire

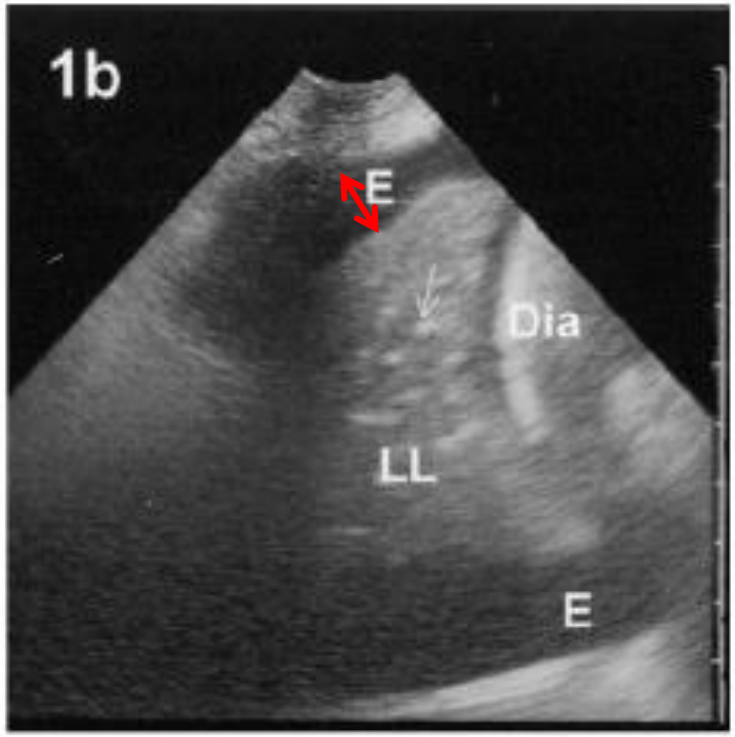

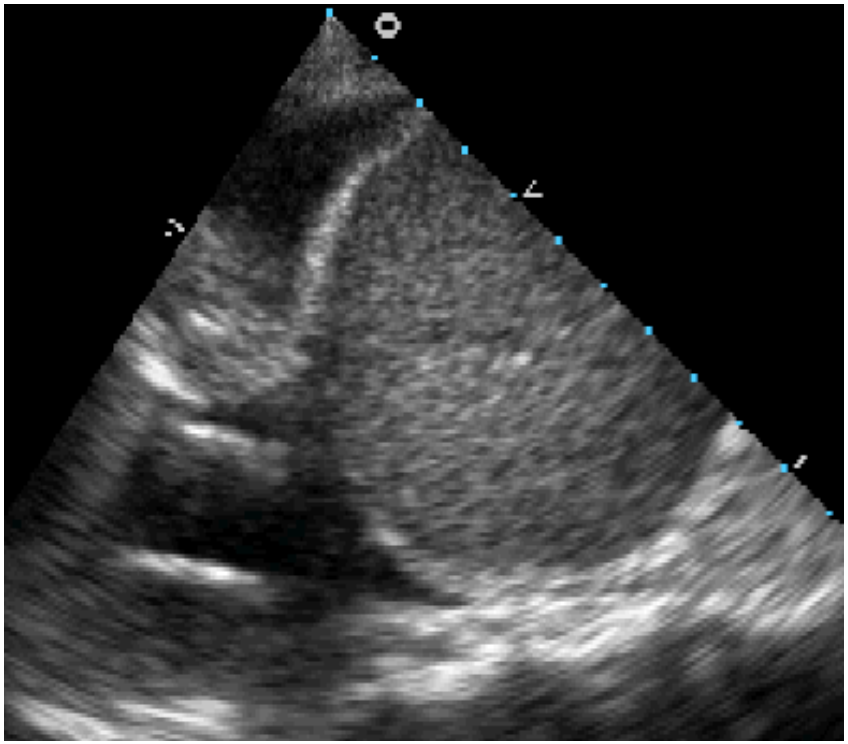

Plaie thoracique

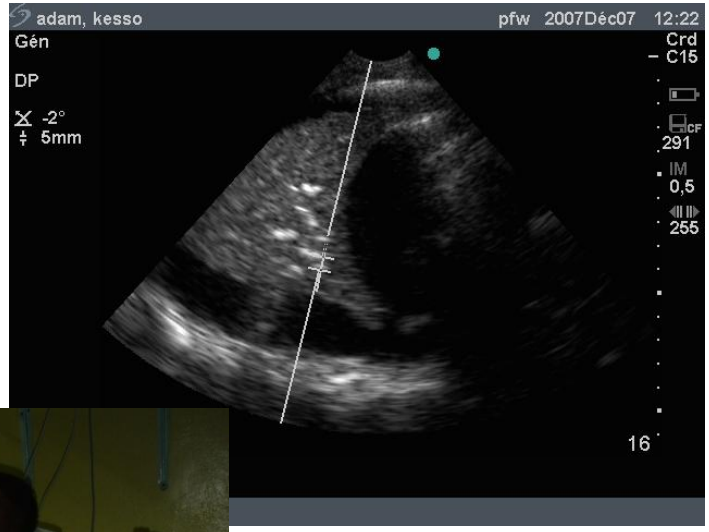

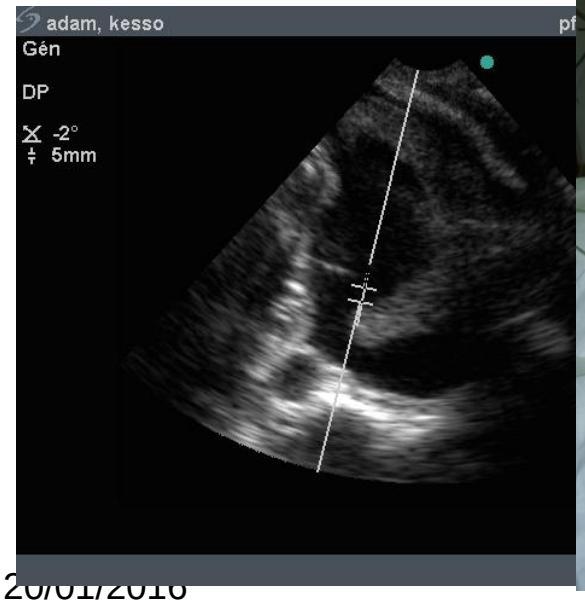

Pour conclure,

- Evaluation et traitement de l'état de choc difficiles. Souvent les minutes comptent…

⇩

Une alliée

l'échographie d'urgence

du « non-échographiste »

Ssi :

- Questions *simples*, *binaires* et *prédéfinies*
- Prolongement de l'examen clinique

PAS d'écho « morphologique »