



FMC

2 pour le prix d'1

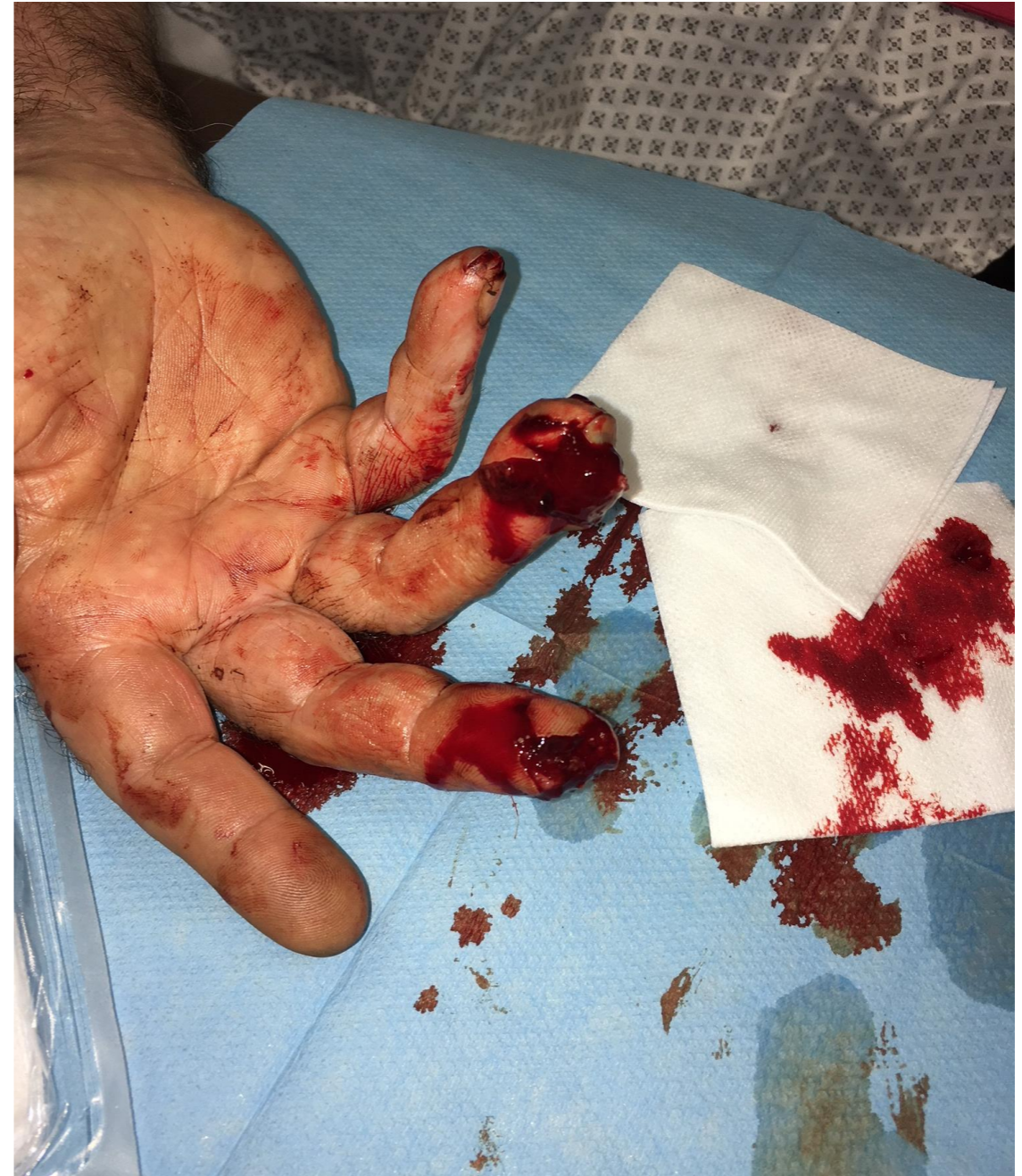RESUVAL  
22/11/2017

Dr Elodie JOËTS  
SAU/USN1  
Villefranche sur Saone

**Vous recevez au SAU  
simultanément 2 patients  
pour plaie de la main droite**

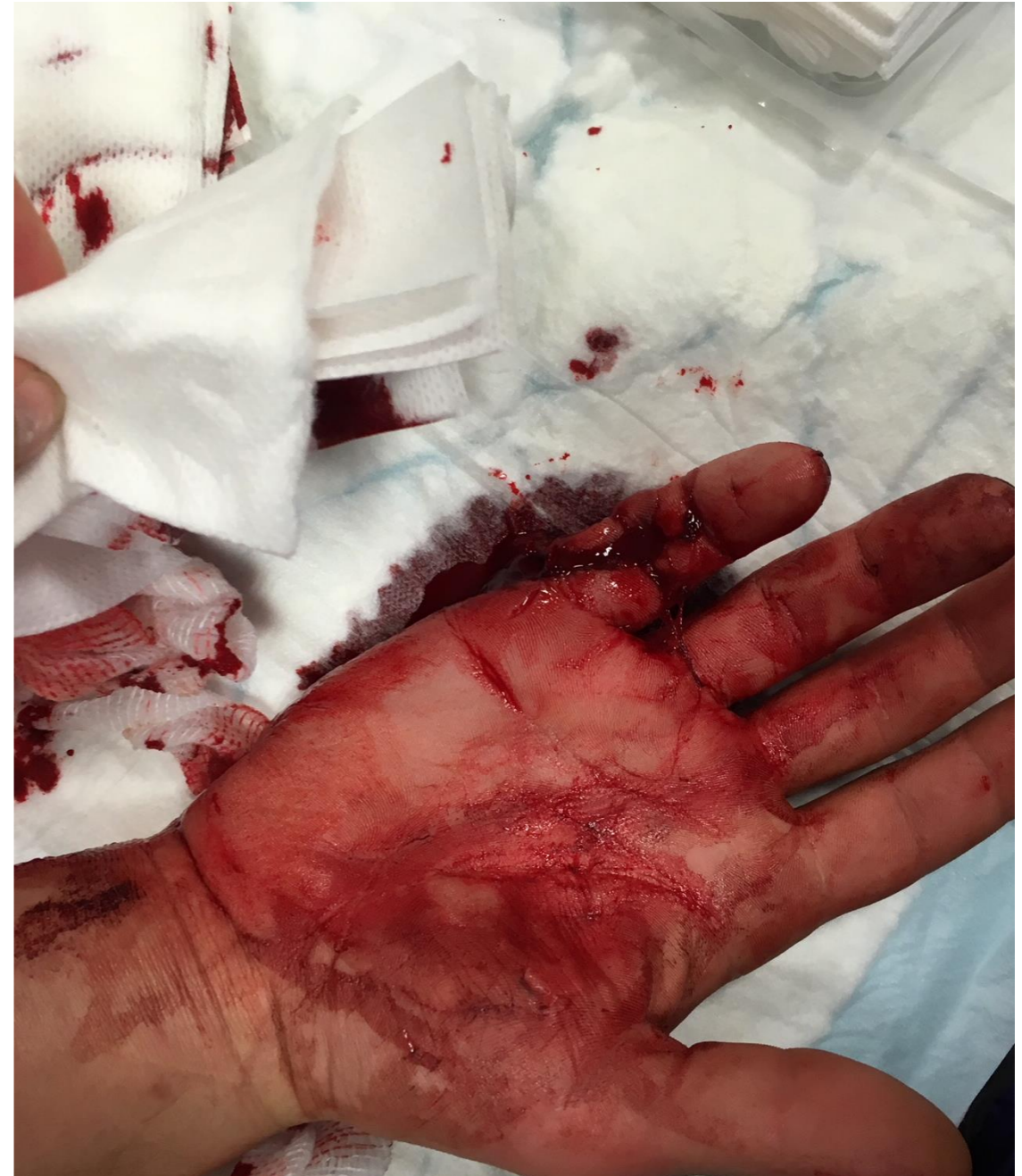# • Mr C

- 67 ans
- ATCD: BPCO stade 2, mucoviscidose hétérozygote, pemphigoïde bulleuse sous corticothérapie, AVC ischémique sylvie superficiel droit, sténose carotidienne gauche, tabagisme, eczéma, urticaire aux PDC iodés
- tt: Duoplavin, Zithromax, Tahor, Moral, Triatec



# • Mr D

- 27 ans
- ATCD: amygdalectomie, constipation
- tt: Naltrexone, alprazolam, escitalopram



Quel(s) élément(s) d'interrogatoire manque(nt) pour évaluer le risque d'atteinte de structure noble

1. aucun

2. l'agent vulnérant

3. le délai depuis l'accident

- Quels éléments d'interrogatoire manquent pour évaluer le risque infectieux

1. délai depuis l'accident

2. agent vulnérant

3. notion de contamination tellurique ou par des excréta

- Quels éléments prendrez vous en compte pour la stratégie de prévention du tétanos pour ces patients?
  1. âge du patient
  2. délai de PEC
  3. uniquement le délai depuis la dernière vaccination antitétanique
  4. mécanisme lésionnel/agent vulnérant
  5. contamination tellurique
  6. existence de signes d'ischémie

Type de blessure	Personne à jour de ses vaccinations selon le calendrier vaccinal en vigueur*	Personne non à jour
Mineure, propre	Pas d'injection. Préciser la date du prochain rappel.	Administration immédiate d'une dose de vaccin contenant la valence tétanique. Proposer si nécessaire un programme de mise à jour et préciser la date du prochain rappel.
Majeure** ou susceptible d'avoir été contaminée par des germes d'origine tellurique	Pas d'injection. Préciser la date du prochain rappel.	Dans un bras, immunoglobuline tétanique humaine 250 UI. Dans l'autre bras, administration d'une dose de vaccin contenant la valence tétanique. Proposer si nécessaire un programme de mise à jour et préciser la date du prochain rappel.

\* Personnes âgées de moins de 65 ans ayant reçu une dose de vaccin contenant une valence tétanique depuis moins de vingt ans. Personnes âgées de 65 ans et plus ayant reçu une dose de vaccin contenant une valence tétanique depuis moins de dix ans.

\*\* Plaie majeure : plaie étendue, pénétrante, avec corps étranger ou traitée tardivement.

# • Mr C

- Plaie en manipulant sa tondeuse
- délai de prise en charge 1h
- dernier rappel VAT il y a 5 ans



- plaie en donnant un coup dans une porte vitrée
- délai de PEC 8h
- dernier rappel VAT il y a 11 ans



- Quelles lésions suspectez vous?
  1. section du tendon fléchisseur superficiel de D3
  2. fracture ouverte de P3 de D3
  3. fracture ouverte de P3 de D4



- Quelle(s) lésion(s) profonde(s) est(sont) la(les) plus probable(s)?
  1. section de la bandelette latérale du tendon extenseur de D5 coté radial
  2. section isolée du tendon fléchisseur profond de D5
  3. plaie de la gaine du fléchisseur de D5
  4. section du nerf collatéral ulnaire de D5

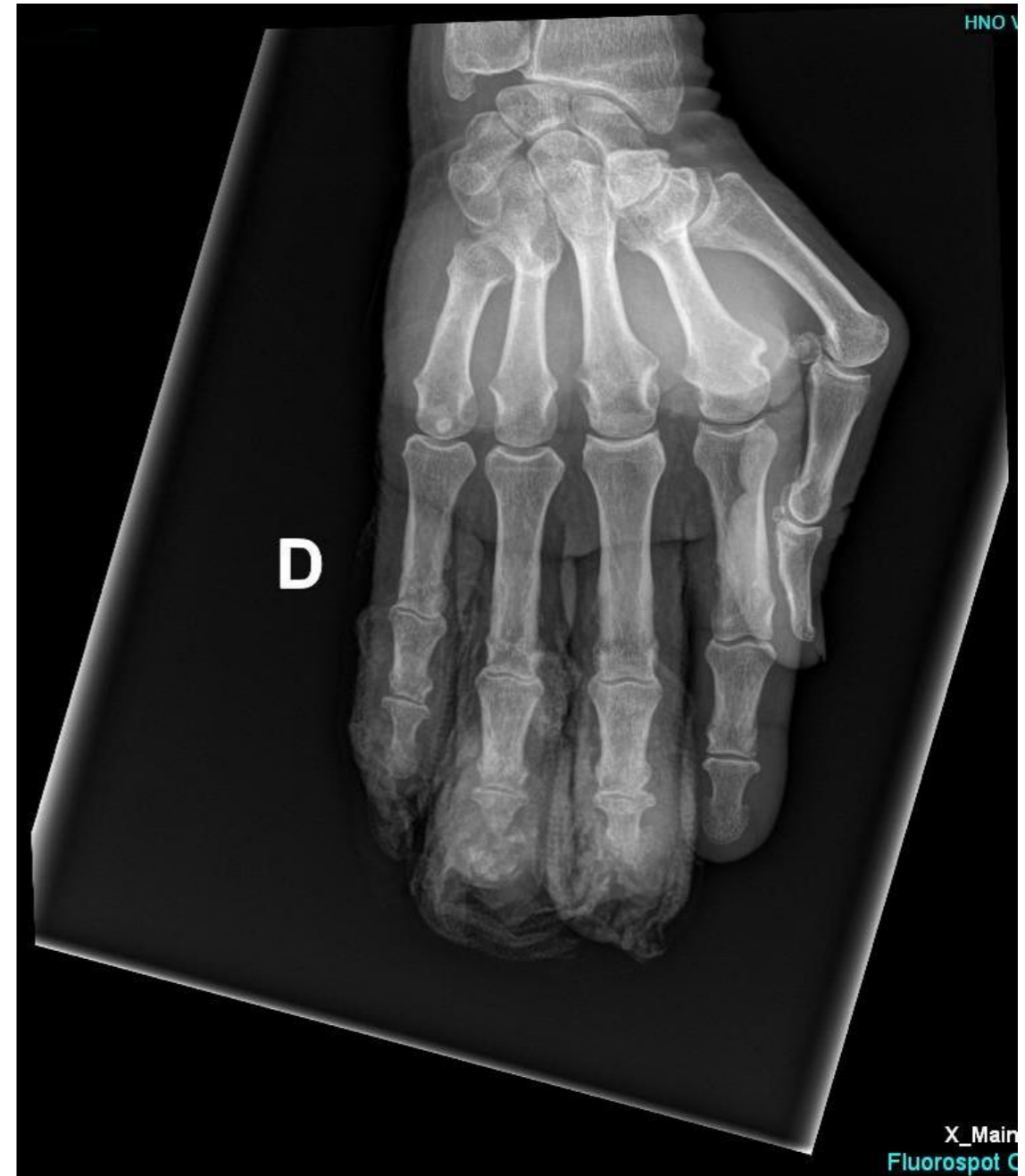


- Quelles informations tirez vous de la radiographie de Mr C?

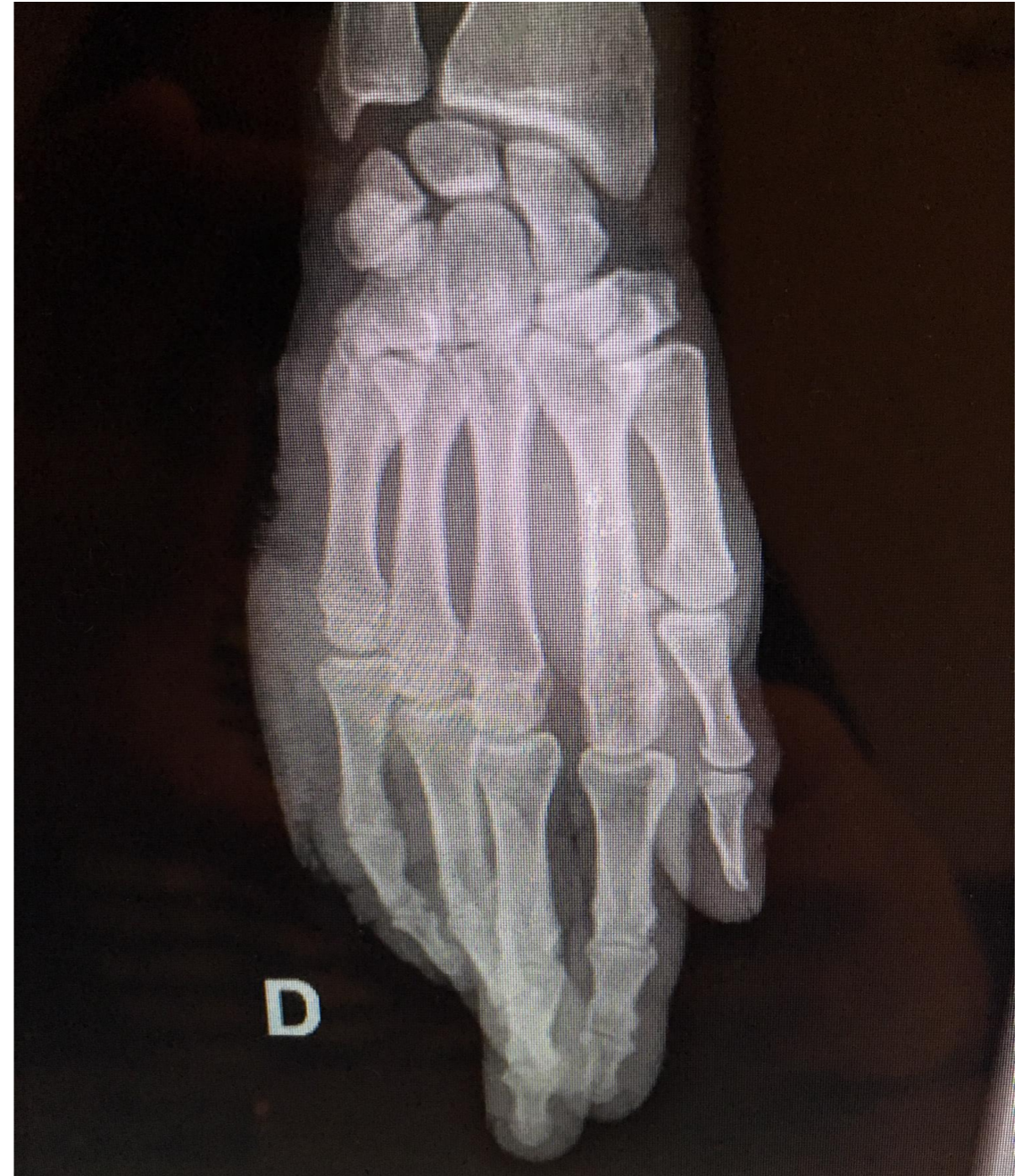1. fracture comminutive de P3 de D4

2. absence de lésion osseuse de D3

3. absence de corps étranger radio-opaque



- Quelle(s) affirmation(s) a propos de cette radiographie de Mr D est(sont) elle(s) vraie(s)?
  1. elle permet d'éliminer avec certitude un corps étranger
  2. une autre incidence est nécessaire



- Quelle prise en charge proposez vous pour Mr C?
  1. Suture aux urgences, suivi ambulatoire
  2. prise en charge chirurgicale

- Quelle prise en charge proposez vous pour Mr D?
  1. prise en charge chirurgicale
  2. suture cutanée aux urgences sans exploration de la plaie

- Quel(s) patient(s) peu(ven)t bénéficier d'un bloc de la gaine des fléchisseurs pour l'analgésie lors de leurs soins aux urgences?

1. Mr C

2. Mr D

3. les deux patients

4. aucun des deux

# Les suites

- Les deux patients ont été opérés dans les 24h.
- Mr C: amputation distale de P3 de D3 et D4, avec pour D4 fermeture sur greffe de peau prélevée au poignet.
- Mr D: l'exploration chirurgicale a retrouvé une section du nerf collatéral ulnaire de D5, intégrité de la gaine des fléchisseurs.
- Les deux patients évoluaient favorablement a 1 mois.

**Merci de votre  
attention**